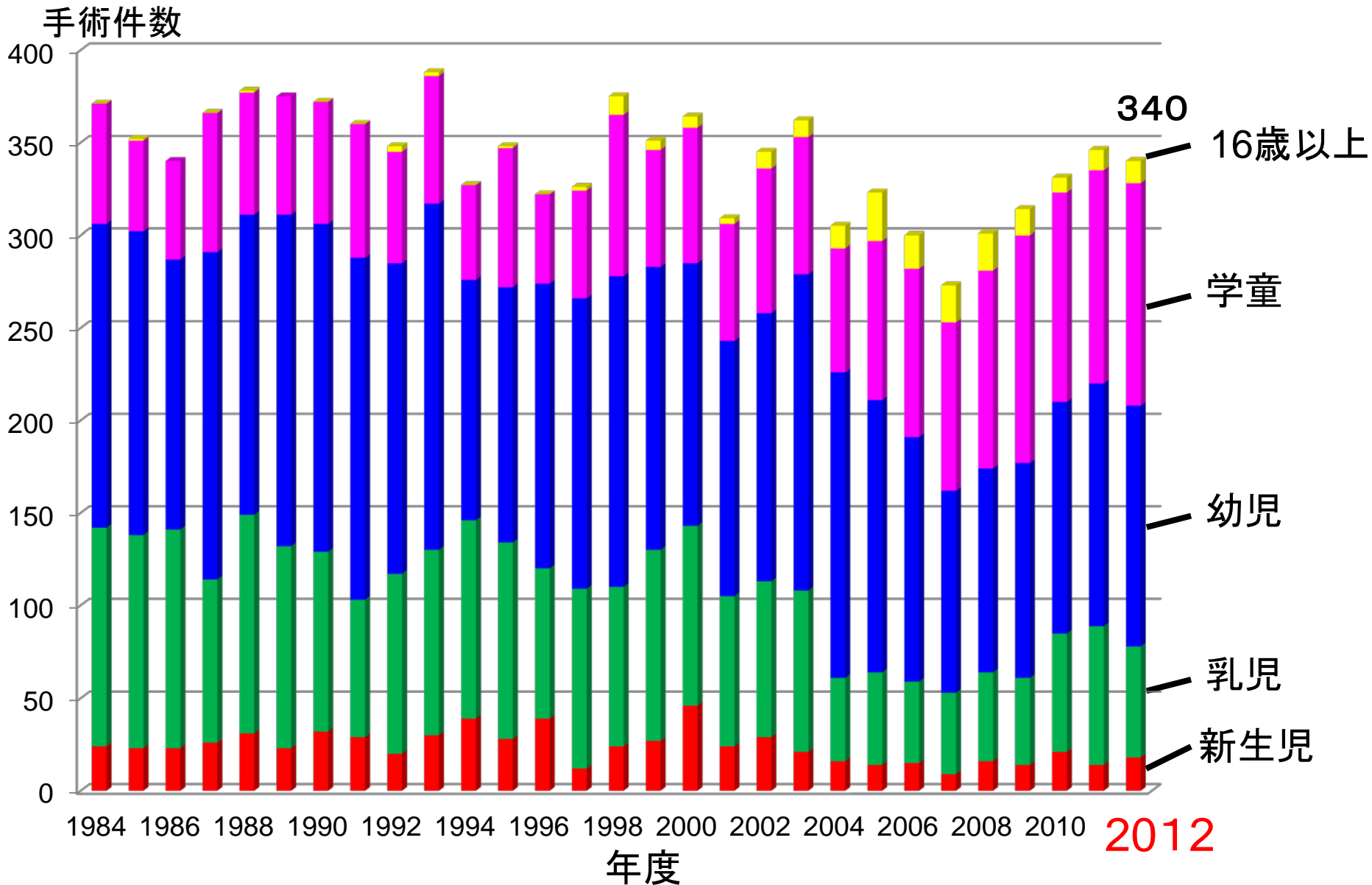


2012年度手術症例

- ・ 対 象 : 2012年4月1日～2013年3月31日
(全身麻酔下の検査・処置症例を含む)
- ・ 総手術件数 : 340件 [緊急 : 92件 (27.1%)]
- ・ 年齢分布
 - 新生児 18件 (5%)
 - 乳 児 60件 (18%)
 - 幼 児 (2～5歳) 130件 (38%)
 - 学 童 (6～15歳) 120件 (35%)
 - 16歳以上 12件 (4%)

年間手術件数と年齢分布の推移



新生児症例

疾患名	症例数	手術(症例数)
食道閉鎖症(C型)	2例	気管食道瘻切離、食道食道吻合術
食道閉鎖症(C型)+鎖肛	1例	気管食道瘻切離、食道食道吻合術、人工肛門造設術
腸回転異常症(逆回転)+ 十二指腸閉鎖症	1例	十二指腸十二指腸吻合
空腸閉鎖症	1例	空腸吻合術
横隔膜ヘルニア	2例	胸腹裂孔閉鎖術(2)
胃破裂 →NEC	1例	胃縫合術(1) 壊死空腸切除、人工肛門造設術(1)
Hypogenesis of ganglia 直腸肛門奇形	1例	腸瘻造設術
高位・中間位	2例	人工肛門造設術(2)
食道重複症	1例	重複腸管切除術
卵巣嚢胞(出生前診断)	1例	開窓術

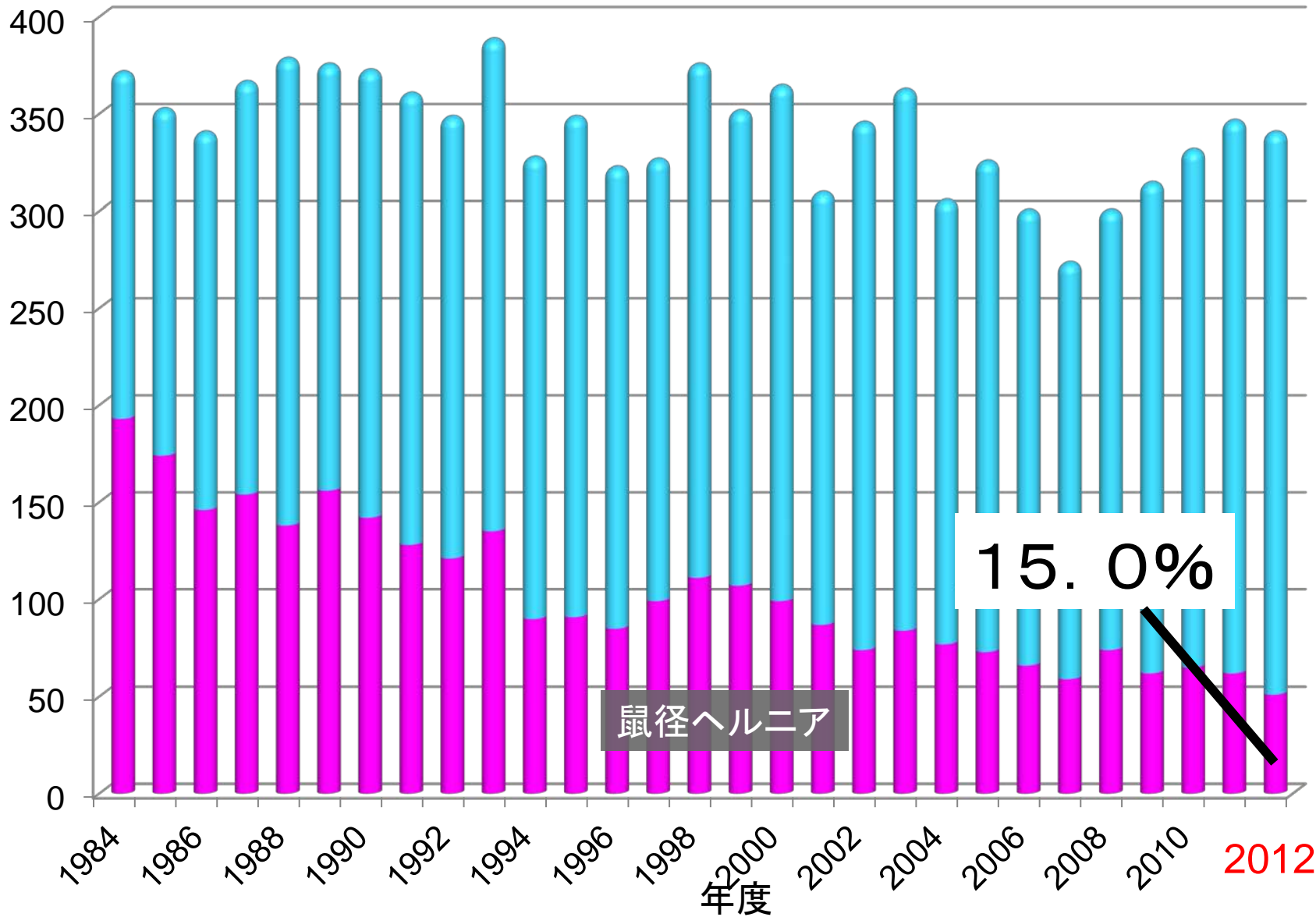
外鼠径ヘルニア、停留・移動精巣

病名	乳児	幼児	学童	計
外鼠径ヘルニア	11	27	13	51*
停留・移動精巣	0	19	1	20
計	11	46	14	71

* : 18例は腹腔鏡下鼠径ヘルニア根治術

年度別手術件数と鼠径ヘルニアの推移

手術件数



胸・腹腔鏡(補助)下手術症例

疾患名	手術	症例数
腹腔鏡(補助)下		
急性虫垂炎	腹腔鏡下虫垂切除術	38例
腫瘤形成性虫垂炎	腹腔鏡下ドレナージ術	1例
鼠径ヘルニア	腹腔鏡下鼠径ヘルニア根治術	15例
胆石症	腹腔鏡下胆嚢摘出術	1例
卵巣捻転疑い	腹腔鏡下卵巣確認	1例
胸腔鏡(補助)下		
漏斗胸	胸腔鏡補助下 胸骨挙上術(ナス法)	2例
自然気胸(ブラ)	胸腔鏡補助下ブラ切除術	1例

* : Interval appendectomy 1例

胆道系疾患

胆道閉鎖症

初回手術症例

日齢	性	病型	手術	減黄	bile lake	術後	備考
47D	M	Ⅲ	葛西手術	+	—	9ヶ月	
89D	M	Ⅲ	葛西手術	+	—	3ヶ月	来院時PT 0%

消化管出血に対する治療を要した症例

年齢	性	検査	治療
2Y	F	胃食道内視鏡6回	食道静脈瘤硬化療法6回
6Y	F	胃食道内視鏡1回	食道静脈瘤硬化療法1回

胆道拡張症

初回手術症例

年齢	性	手術術式	備考
4M	F	拡張胆管切除、肝管空腸吻合術	出生前診断症例
5Y	F	拡張胆管切除、肝管空腸吻合術	

直腸肛門奇形

性	病型	手術	(手術時年齢)
1 女	低(肛門腔前庭瘻)	会陰式肛門形成術	(6M)
2 男	低(肛門皮膚瘻)	人工肛門造設術	(0D)
		会陰式肛門形成術	(5M)
3 男	低(covered anal stenosis)	会陰式肛門形成術	(1Y)
4 女	中(anal agenesis)	仙骨会陰式肛門形成術	(10M)
		人工肛門閉鎖術	(1Y)
5 男	高(直腸尿道瘻)	人工肛門造設術	(0D)
		腹仙骨会陰式肛門形成術	(7M)
6 女	高(直腸総排泄腔瘻)	腹仙骨会陰式尿道、膣、肛門形成術	(11M)
7 女	高(直腸総排泄腔瘻)	腔内膿瘍ドレナージ術	(18Y)
		会陰式膣形成術	(18Y)

固形腫瘍

年齢	性	疾患名(原発部位)	手術	
1	2Y	女	神経芽細胞腫(右副腎)	腫瘍摘出術(生検、化学療法後)
2	3Y	女	神経芽細胞腫(右副腎)	腫瘍生検
3	9Y	男	縦隔神経節芽腫	腫瘍摘出術
4	2Y	男	ウィルムス腫瘍(右腎)	腫瘍摘出術
5	3Y	男	ウィルムス腫瘍 再発	腫瘍下大静脈合併切除、犠牲的肝右葉切除
6	9Y	男	ウィルムス腫瘍(右腎)	腎部分切除術(Nephron sparing surgery)
7	3Y	男	肝芽腫(PRETEXT IV)、肺転移	肺転移巣切除術
8	12Y	男	肝芽腫、鎖肛術後	拡大肝右葉切除術
9	12Y	男	後腹膜奇形腫	腫瘍摘出術
10	6Y	女	成熟奇形腫(右卵巢)	卵巢腫瘍核出術
11	1Y	男	infantile fibrosarcoma 再発	腫瘍摘出術(2回)
12	2Y	男	横紋筋肉腫(骨盤部)	腫瘍摘出術

その他の疾患

年齢	性	疾患名	手術
1	5Y 女	結腸ポリープ	内視鏡的ポリープ切除術(2個)
2	2Y 男	小腸ポリープ	小腸切除ポリープ合併切除端々吻合
3	1Y 男	食道閉鎖症術後＋ 気管軟化症	腕頭動脈切離術 →気管喉頭分離術
4	14Y 男	十二指腸潰瘍穿孔	大網充填、腹腔ドレナージ
5	10M 男	声門下嚢胞	嚢胞切除、気管切開術
6	4Y 女	胃内異物(メダル)	内視鏡的摘出術
7	11Y 男	気管異物(歯)	気管異物除去術(直達鏡)
8	11Y 男	外傷(臍損傷)	腹腔ドレナージ術

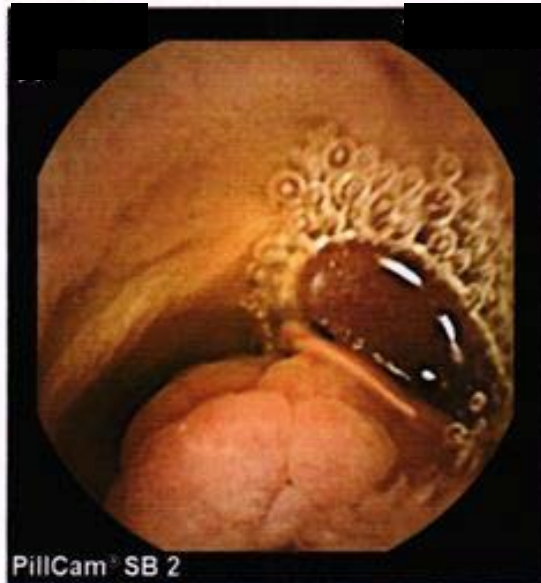
1歳10ヶ月 男児

主訴:貧血

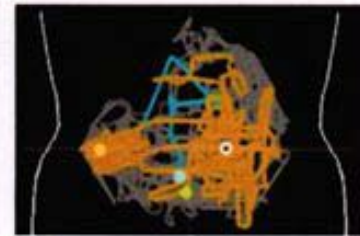
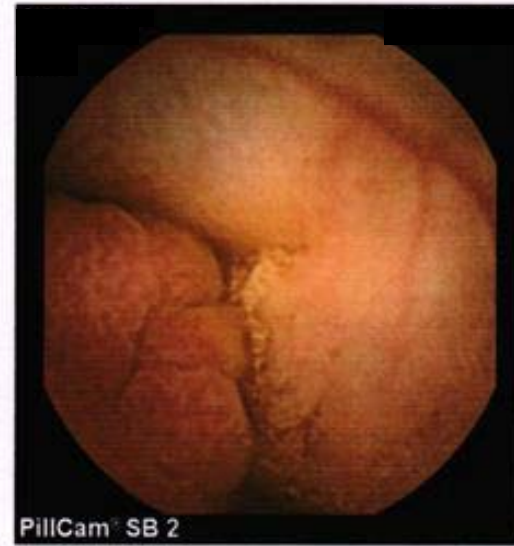現病歴

- 2011年 8月 : 近医小児科にて顔色不良を指摘
Hb 8.0g/dl、貧血に対して鉄剤投与開始
- 2012年 6月 : Hb 10.0g/dlに改善し、鉄剤中止
- 10月 : Hb 4.0g/dl、便潜血(++)
→消化管出血を疑われ宮崎大学小児外科に紹介
→メッケルシンチグラムにて異常集積なし
- 11月 : 消化管出血の精査のため当科紹介
- 12月 : 上下部消化管内視鏡検査
→異常なし
同時にカプセル内視鏡を挿入

カプセル内視鏡検査所見



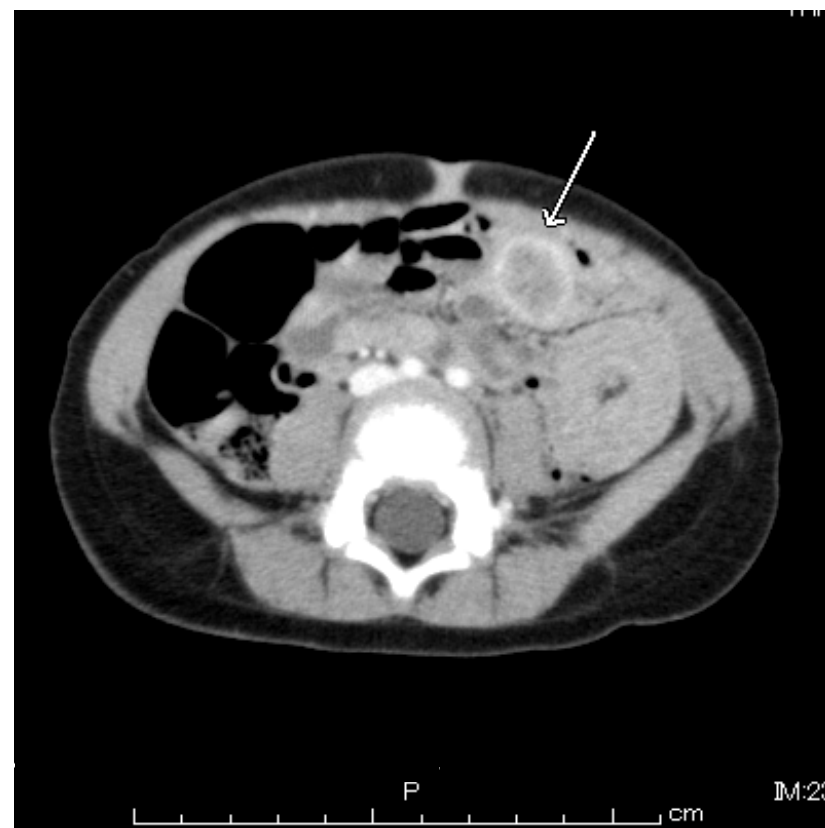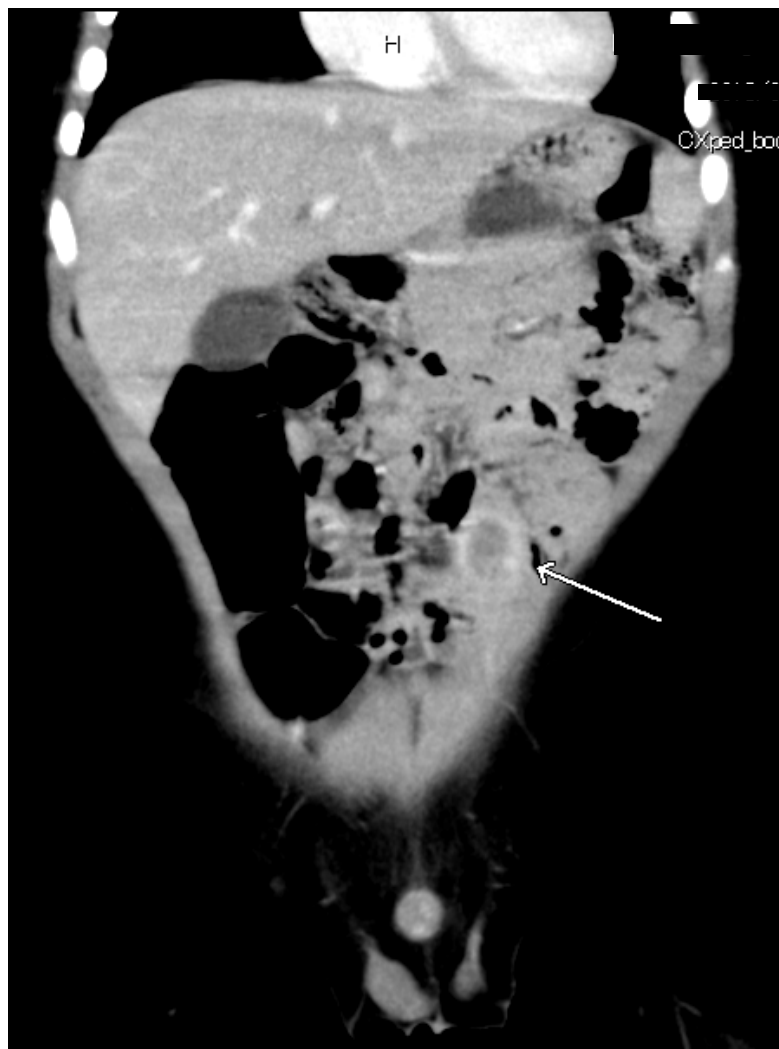
%表示 35
%時間 45



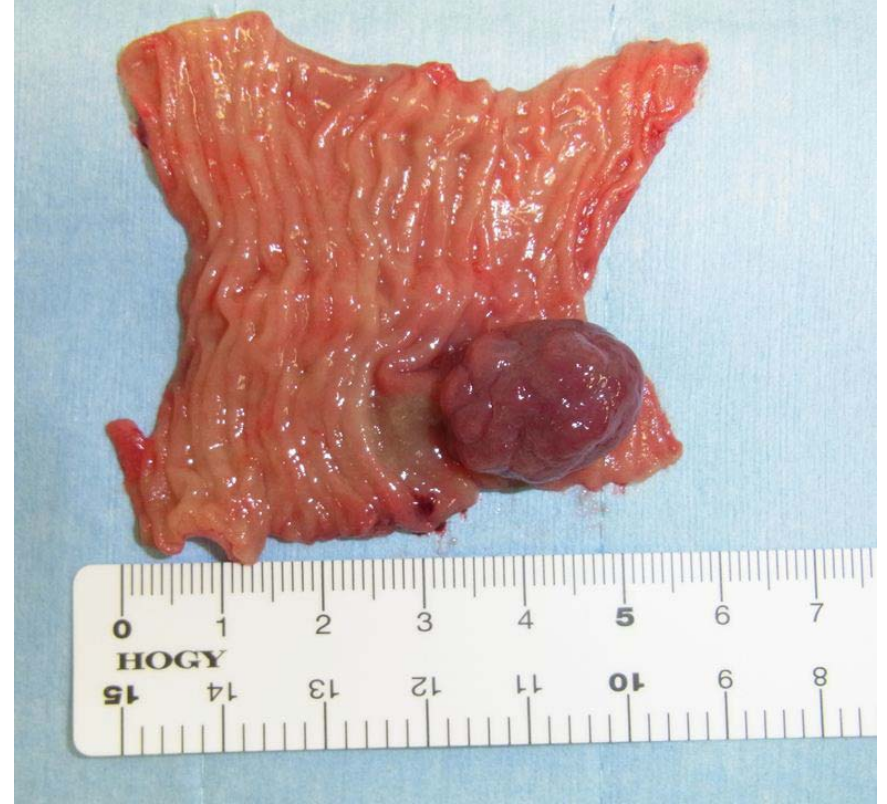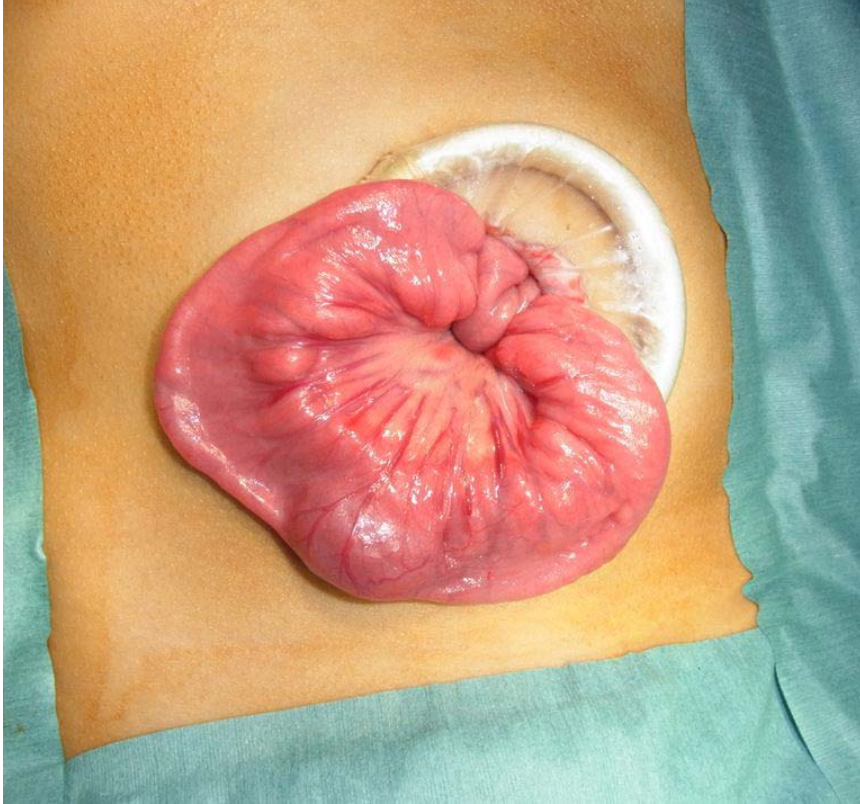
%表示 36
%時間 46

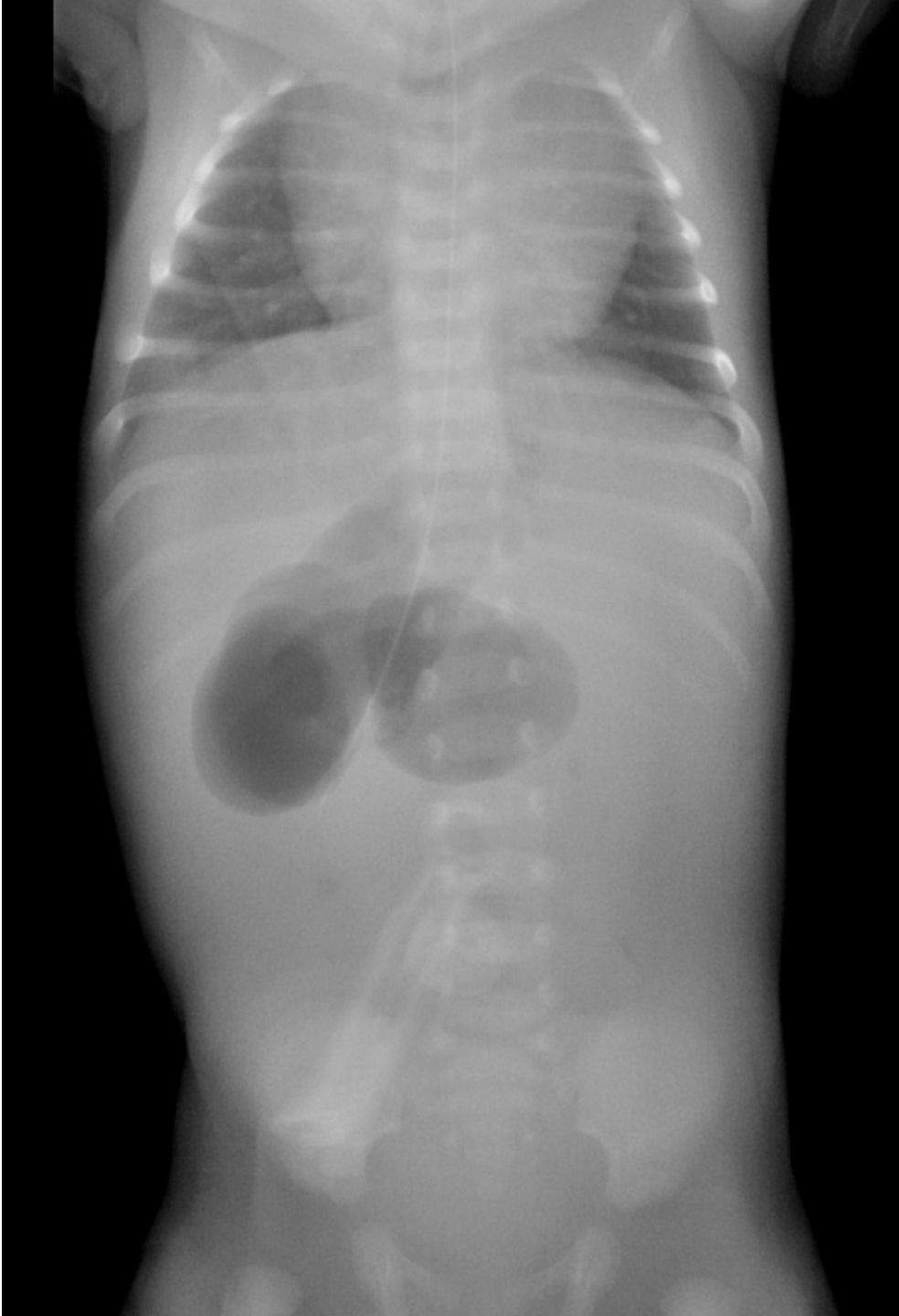
カプセル挿入後4時間で管腔内に突出する隆起性病変

CT検査所見



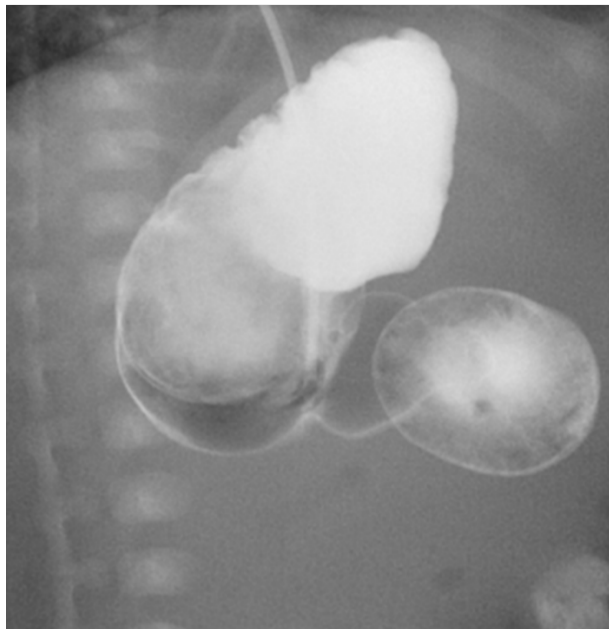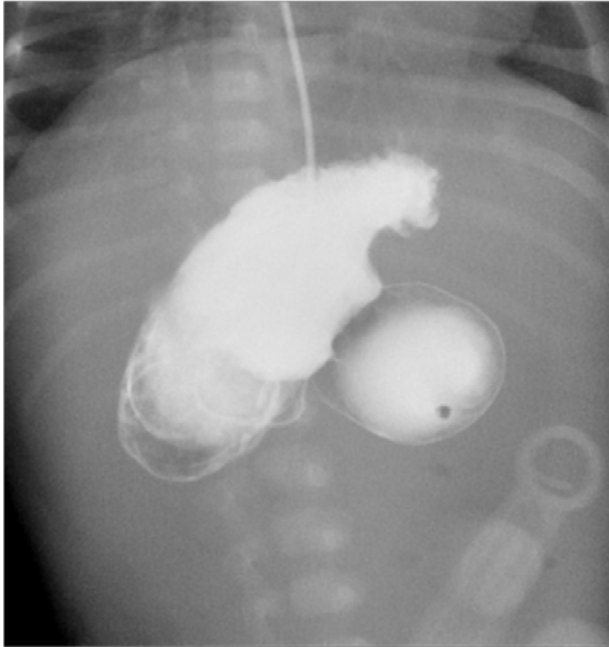
術中所見



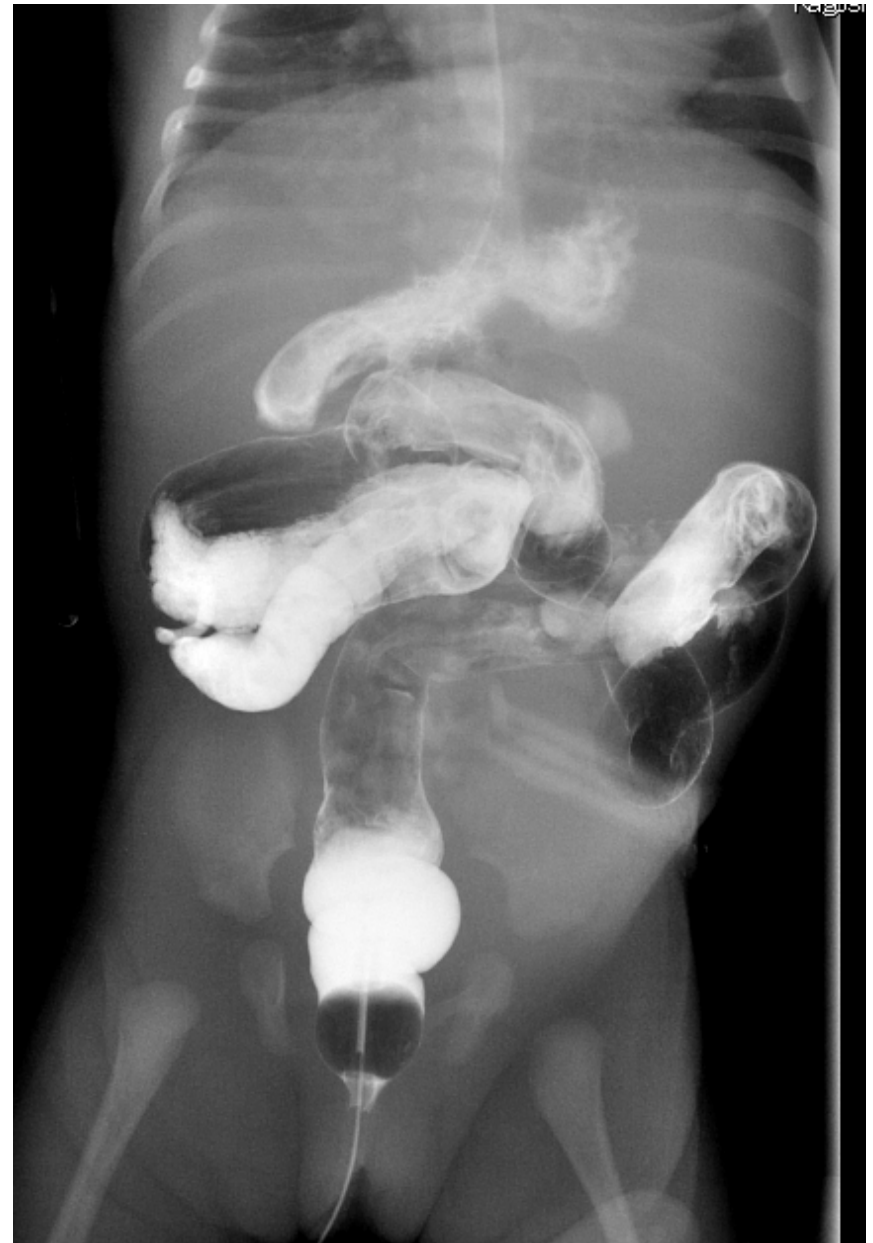

る。

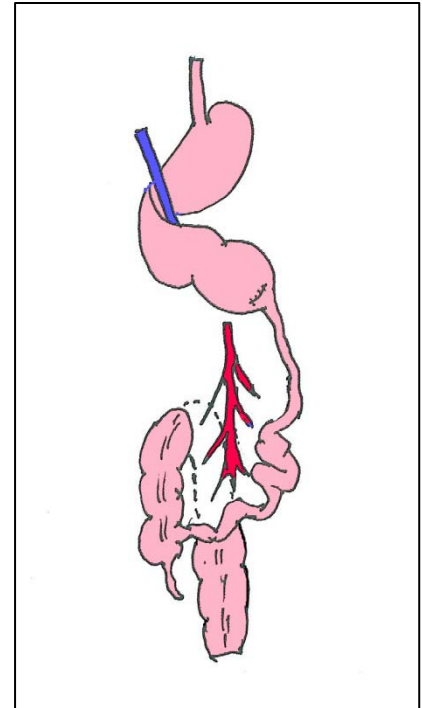
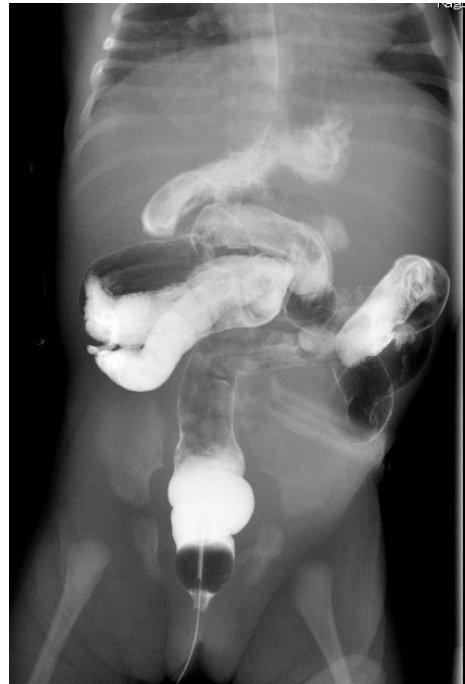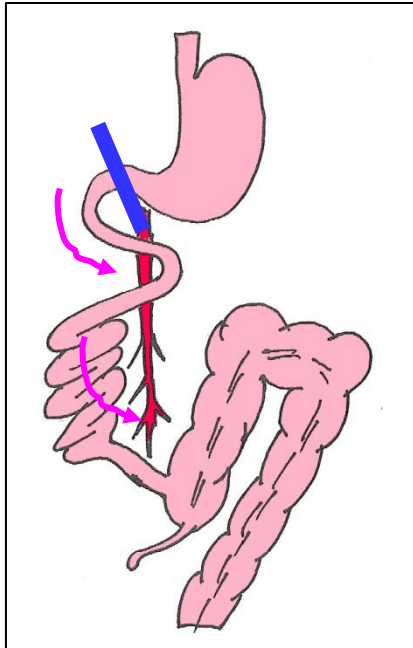
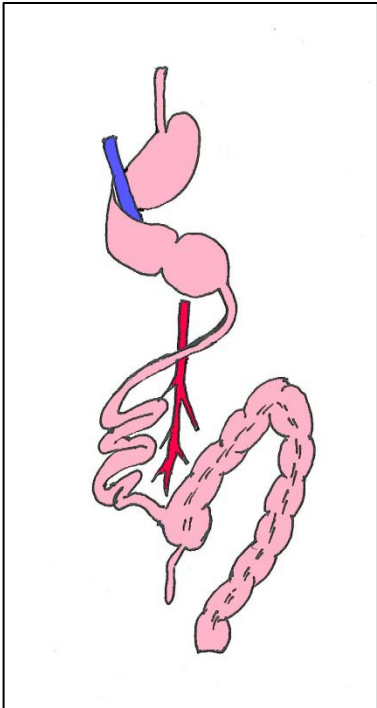
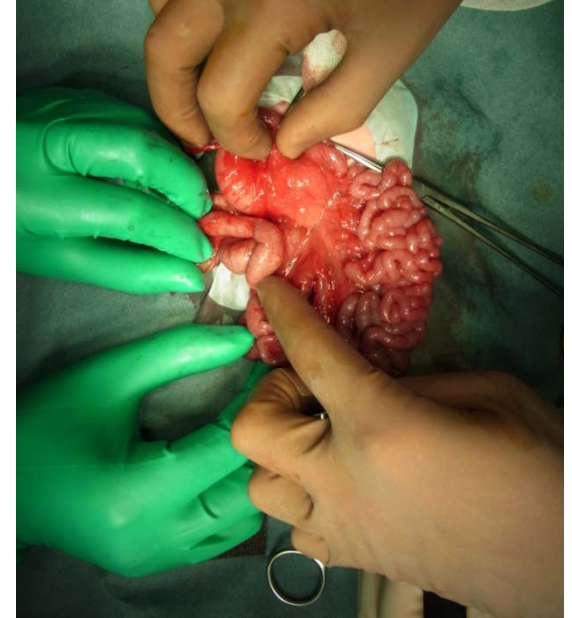
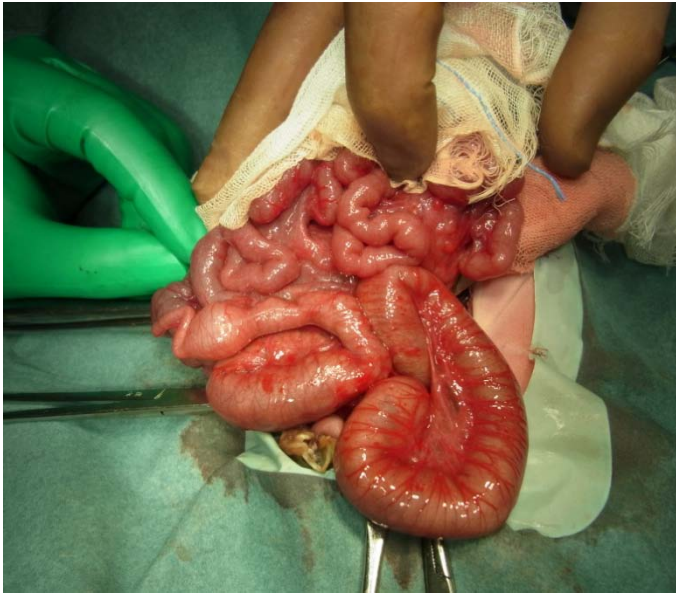上部消化管造影



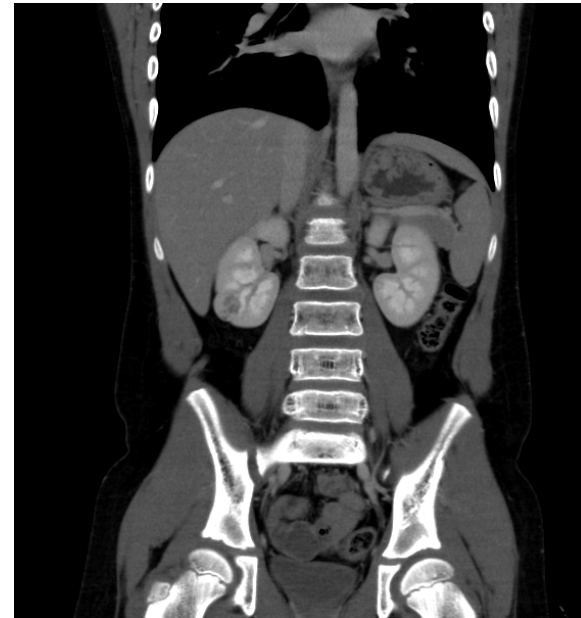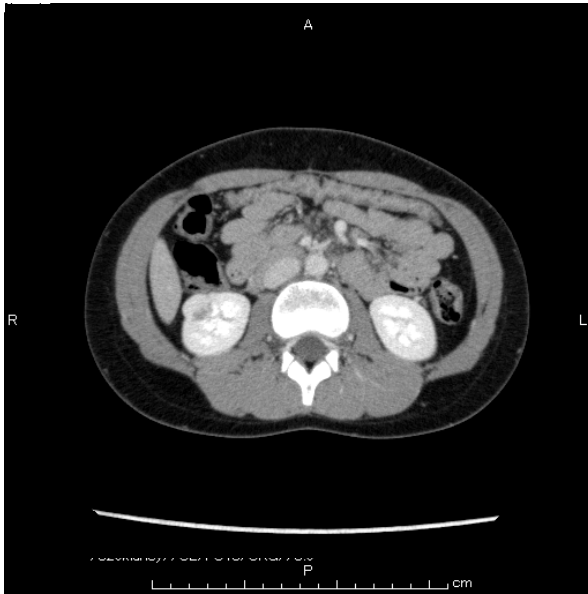注腸造影



術中所見

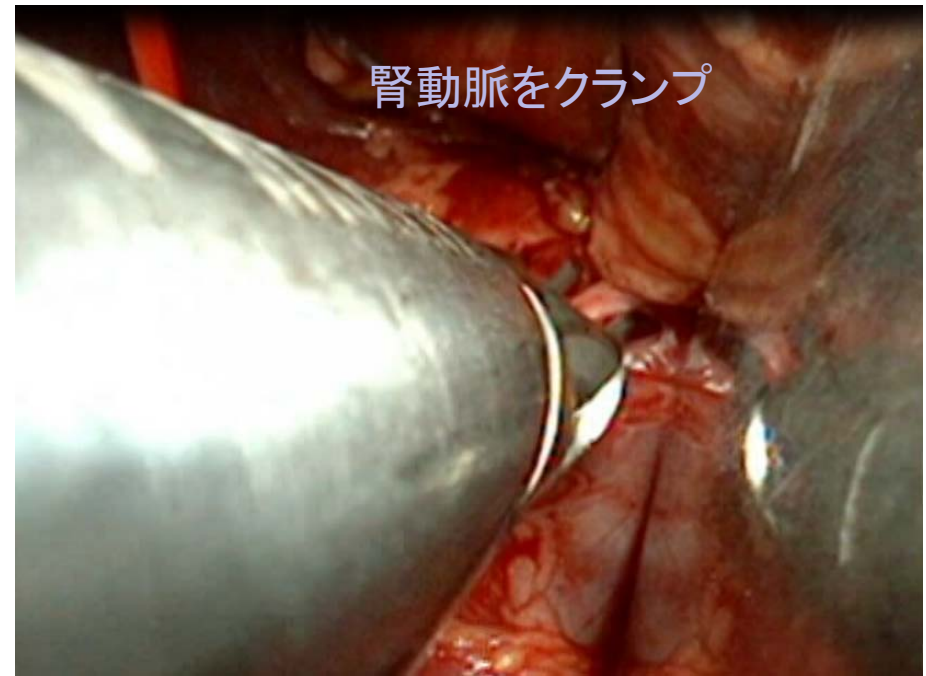
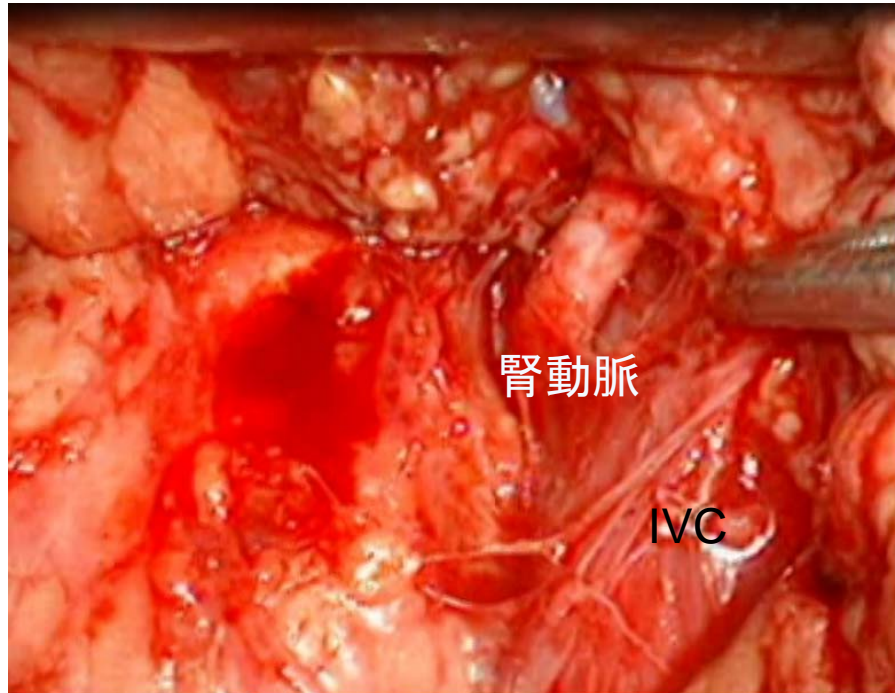
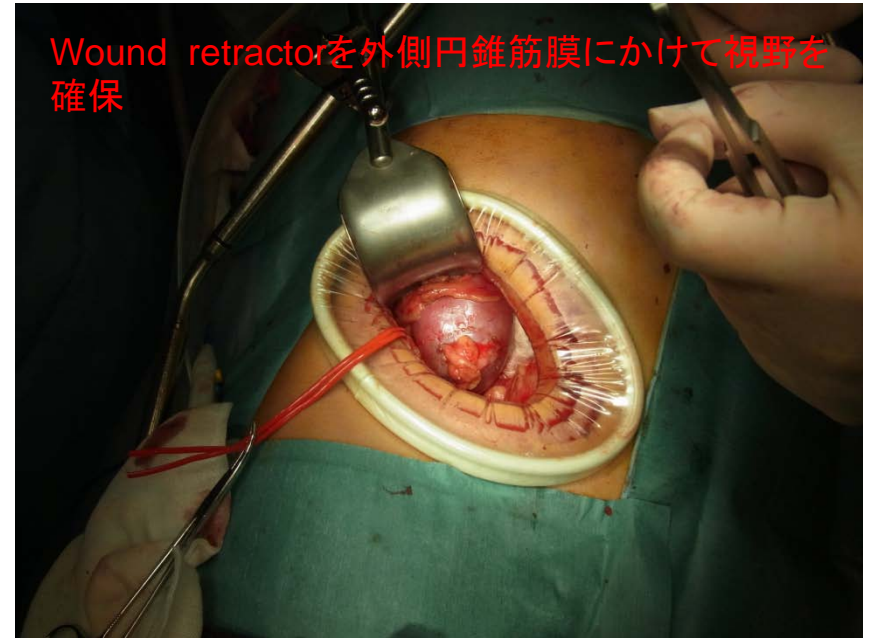
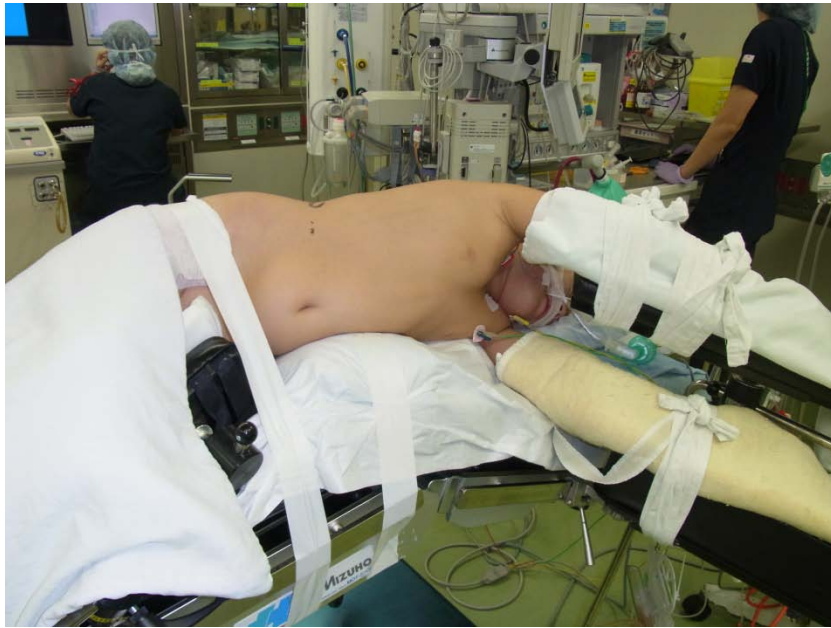

腎固形腫瘍



ジャングルジムから転倒して腰痛を訴えて
近医で撮影したMRIで15mm大の右腎腫瘍を指摘される

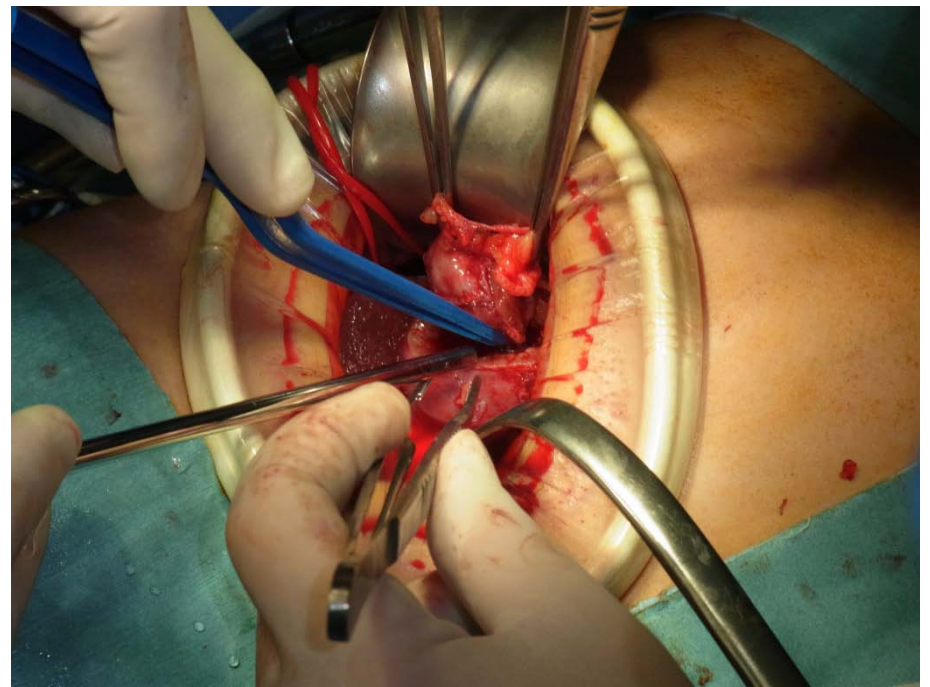
右腎下極腫瘍



11番メスで腫瘍周囲皮膜を切離

腫瘍

26:12



腎杯が開いたところは4-0PDSで連続縫合閉鎖
血管からの出血部は4-0PDSでZ縫合で縫合止血する

