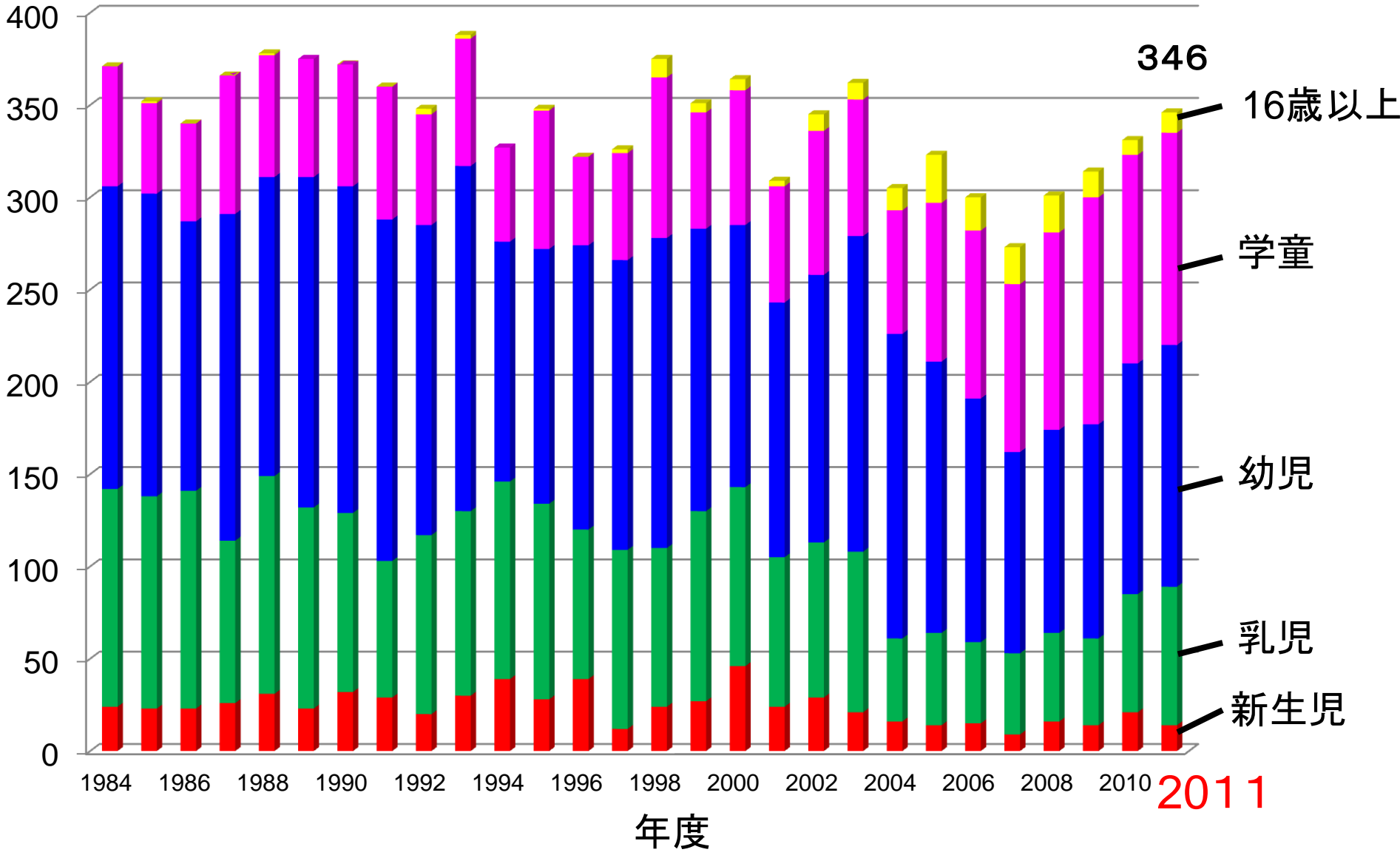


2011年度手術症例

- ・ 対 象 : 2011年4月1日～2012年3月30日
(全身麻酔下の検査・処置症例を含む)
- ・ 総手術件数 : 346件 [緊急 : 82件 (23.7%)]
- ・ 年齢分布
 - 新生児 14件 (4%)
 - 乳 児 75件 (22%)
 - 幼 児 (2～5歳) 131件 (38%)
 - 学 童 (6～15歳) 115件 (33%)
 - 16歳以上 11件 (3%)

年間手術件数と年齢分布の推移

手術件数



新生児症例

疾患名	症例数	手術(症例数)
食道閉鎖症(C型)	1例	気管食道瘻切離、食道食道吻合術
回腸閉鎖症	1例	閉鎖部切除、端々吻合術
胎便性腹膜炎	2例	腸瘻造設術(1) 開腹ドレナージ(1)
ヒルシュスプルング病	2例	人工肛門造設術
Hypogenesis of ganglia	1例	腸瘻造設術
直腸肛門奇形		
高位・中間位	3例	人工肛門造設術
低位	1例	瘻孔切開術
NEC	1例	壊死腸管切除、腸瘻造設術
舌根部甲状舌管嚢胞	1例	嚢胞壁部分切除・開窓術

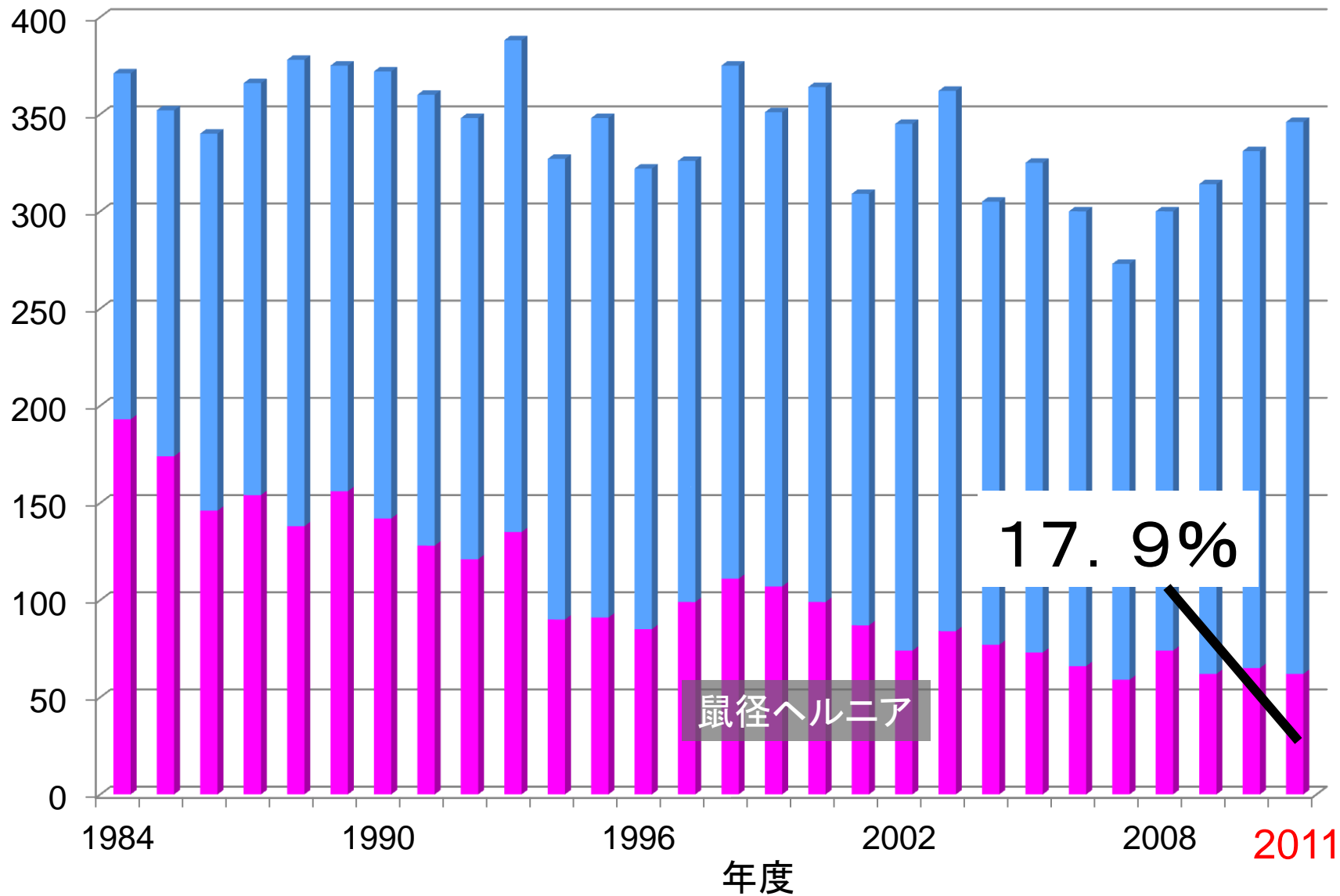
外鼠径ヘルニア、停留・移動精巣

病名	乳児	幼児	学童	計
外鼠径ヘルニア	12	38	12	62*
停留・移動精巣	0	20	0	20
計	12	58	12	82

* : 16例は腹腔鏡下鼠径ヘルニア根治術

年度別手術件数と鼠径ヘルニアの推移

手術件数



胸・腹腔鏡(補助)下手術症例

疾患名	手術	症例数
腹腔鏡(補助)下		
急性虫垂炎	腹腔鏡下虫垂切除術	29例 *
尿膜管遺残症	腹腔鏡下尿膜管摘出術	1例
鼠径ヘルニア	腹腔鏡下鼠径ヘルニア根治術	16例
胸腔鏡(補助)下		
漏斗胸	胸腔鏡補助下 胸骨挙上術(ナス法)	4例
ブラ	胸腔鏡補助下ブラ切除術	1例
縦隔気管支原性嚢胞	胸腔鏡補助下嚢胞部分切除術	1例
縦隔腫瘤(胸腺)	胸腔鏡下腫瘤生検	1例

* : Interval appendectomy 2例

胆道系疾患

胆道閉鎖症

初回手術症例

日齢	性	病型	手術	減黄	bile lake	術後	備考
48D	F	Ⅲ	葛西手術	+	—	7ヶ月	
91D	F	Ⅲ	葛西手術	+	—	5ヶ月	胆管炎1回
56D	M	Ⅲ	葛西手術	+	—	3ヶ月	胆管炎1回

消化管出血に対する治療を要する症例

年齢	性	検査	
2Y	M	胃食道内視鏡3回、大腸内視鏡1回	食道静脈瘤硬化療法1回
7Y	M	胃食道内視鏡3回	食道静脈瘤硬化療法3回

胆道拡張症

初回手術症例

年齢	性	手術術式	備考
13Y	F	拡張胆管切除、肝管空腸吻合術	
10Y	F	拡張胆管切除、肝管空腸吻合術	
2Y	F	拡張胆管切除、肝管空腸吻合術	胆道穿孔に対するTチューブドレナージ後

術後の肝内結石に対する治療を要する症例

年齢	性	手術・治療歴
19Y	M	1Y: 拡張胆管切除、肝管十二指腸吻合術 13Y: 肝管空腸吻合術 17Y: 肝内結石摘出、肝内胆管洗浄、肝管空腸再吻合術 19Y: 小腸ダブルバルーンによる肝内結石碎石術

ヒルシュスプルング病

	年齢	性	移行帯	術式	備考
1	9D	男	S状結腸	人工肛門造設術	腸炎発症
	5M			経肛門的根治術	
2	7M	女	S状結腸	経肛門的根治術	
3	4D	男	脾弯曲部	人工肛門造設術	腹満持続
	6M			開腹根治術	

直腸肛門奇形

性	病型	手術	(手術時年齢)
1 女	低(ano-vestibular fistula)	会陰式肛門形成術	(6M)
2 女	低(ano-vestibular fistula)	会陰式肛門形成術	(7M)
3 女	高(直腸総排泄腔瘻)	人工肛門造設術	(1D)
4 男	低(肛門皮膚瘻)	瘻孔切開	(1D)
		会陰式肛門形成術	(4M)
5 男	中(anal agenesis)	人工肛門造設術	(0D)
6 女	高(anal agenesis)	人工肛門造設術	(1D)
		壊死腸管切除(NEC発症)、腸瘻造設術	(5D)

固形腫瘍

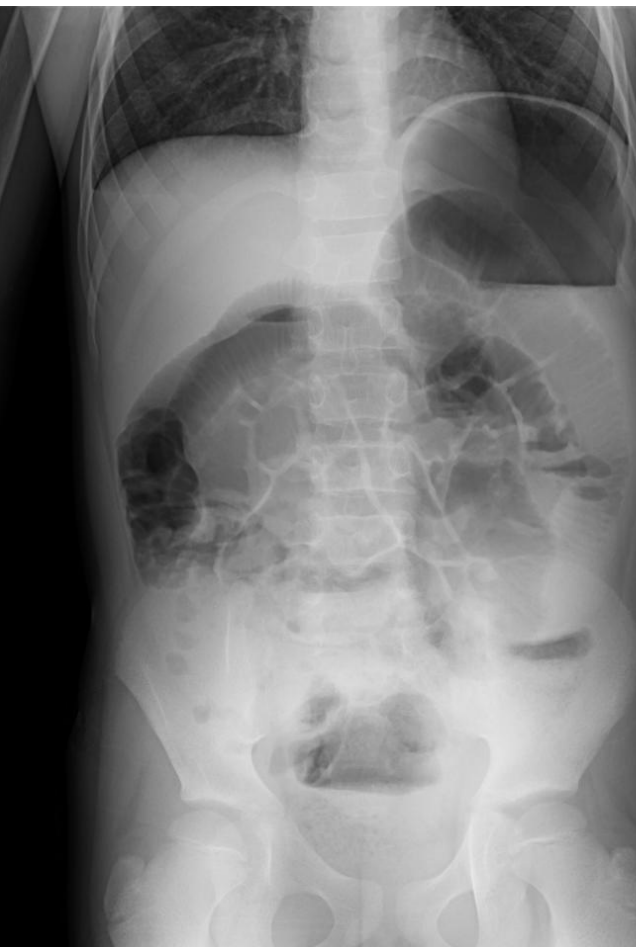年齢	性	疾患名(原発部位)	手術	
1	2Y	女	神経芽細胞腫(両側副腎) stageIV	右腫瘍摘出術、左腫瘍生検
2	3Y	女	神経芽細胞腫(左副腎) stageIV	腫瘍摘出術(化学療法後)
3	1M	男	間葉芽腎腫(右腎)	腫瘍摘出術
4	12Y	男	肝芽腫	生検
5	14Y	男	横紋筋肉腫(臀部)	生検
6	1M	男	線維肉腫(右骨盤～下腿)	生検
7	12Y	女	未分化胚細胞腫(右卵巢)	腫瘍摘出術、附属器切除術
8	10Y	女	囊腫状成熟奇形腫(右卵巢)、茎捻転	腫瘍核出術
9	10Y	女	囊腫状成熟奇形腫(右卵巢)	腫瘍核出術
10	7Y	女	囊腫状成熟奇形腫(左卵巢)、茎捻転	腫瘍核出術

その他の疾患

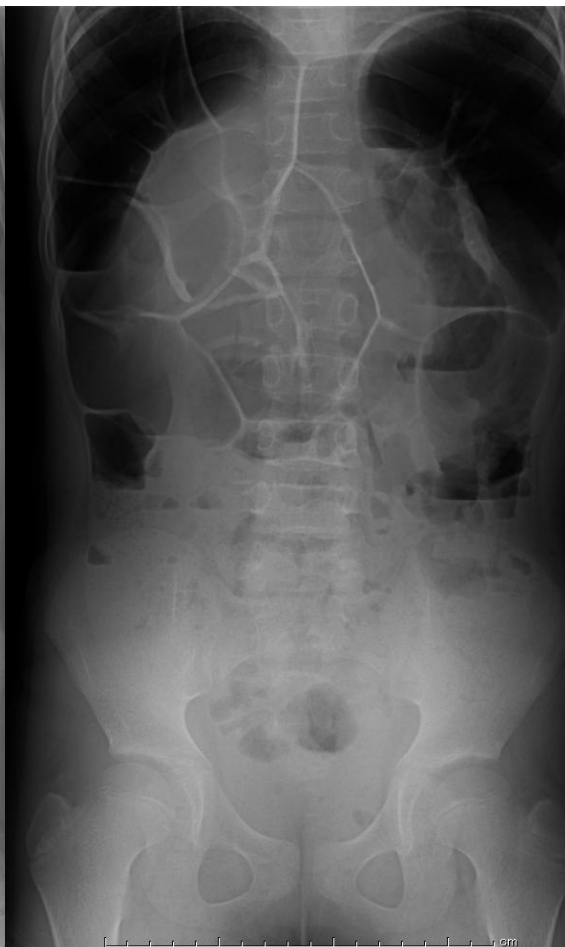年齢	性	疾患名	手術	
1	10Y	女	毛髪胃石	開腹胃壁切開異物摘出術
2	11Y	女	慢性偽性腸閉塞症	拡張小腸切除、 reversed Bishop-Koop腸瘻造設術
3	6M	男	食道閉鎖症(A型)	食道食道端々吻合術
4	3Y	女	頸部巨大リンパ管腫	リンパ管静脈吻合術
5	6Y	女	外傷性膈壁裂傷	裂傷部縫合止血術
6	9Y	女	メッケル憩室炎	メッケル憩室切除術

直腸肛門反射:陽性
Achエステラーゼ染色:神経線維増生(一)

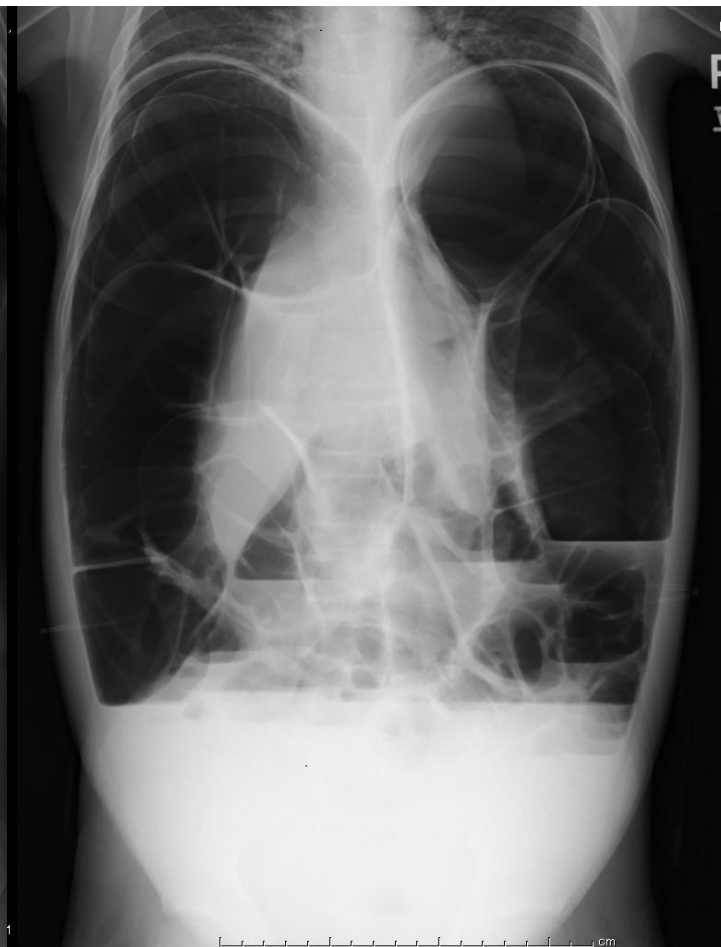8 y



11 y



12 y



手術

