図説脳神経外科（第95回）

脳硬膜下膿瘍

比嘉　那優大[1,3]、堀田　和子[1,3]、田中　俊一[1,3]、川原　団[1]、石井　毅[1]
林　多聞[2]、平原　一穂[1]、花谷　亮典[3]、有田　和徳[3]
鹿児島市立病院脳神経外科[1]、鹿児島市立病院耳鼻咽喉科[2]
鹿児島大学大学院医歯学総合研究科脳神経外科学[3]

【はじめに】

脳硬膜下膿瘍は脳硬膜とくも膜の間の硬膜下腔に生じた膿瘍である。硬膜下腔は解剖学的障壁がなく、抗菌薬も到達しにくいため、膿瘍は拡延しやすく、重症化しやすい。硬膜下膿瘍の病因としては、副鼻腔炎、中耳炎、開頭術後、外傷、先天性心疾患などがある。副鼻腔炎としては特に前頭洞炎からの波及が多い。前頭洞粘膜は板間静脈と極めて薄い骨壁で隔たるのみであり、また洞粘膜の静脈は、板間静脈や硬膜の静脈と交通しているため、頭蓋内への感染経路としては前頭洞の関与が高いと言われている[1)]。抗菌薬の発達に伴い硬膜下膿瘍は近年減少していると言われているが、硬膜下膿瘍の死亡率は9.1%に上るとの報告があるなど[2)]、今なお十分な注意を必要とする脳外科緊急疾患のひとつである。治療としては、原因病巣の外科処置（内視鏡下副鼻腔手術）、頭蓋内病変に対するドレナージ手術、起因菌に対する化学療法が行われる。

を受診し、感冒の診断を受けた。２週間後に左側頭部痛、歩行に伴う強い頭痛を生じ、近医脳神経外科を受診したところ、CTで前頭洞炎の所見を指摘された。その翌日に意識障害をきたしたため、鹿児島市立病院へ入院となった。頭部MRIにて硬膜下と前頭洞に炎症性所見が認められ（図１）、CTにて前頭洞後壁の骨欠損は伴わないものの、前頭洞を中心とした強度陰影が認められた（図２）。急性前頭洞炎より波及した硬膜下膿瘍と診断し、入院同日に耳鼻科と合同で、内視鏡的副鼻腔手術と開頭膿瘍ドレナージ術及び外減圧術を施行した（図３、４）。起因菌としては肺炎球菌、インフルエンザ菌、黄色ブドウ球菌、嫌気性菌などを想定し、術後にCTRX＋CLDM＋MTZの３剤併用投与を行った。神経学的後遺症を残すことなく退院し、術後２か月目のMRIでも再発は認められない。

【考　察】

副鼻腔炎等が頭蓋内に波及した鼻性頭

（排膿）に続く抗菌薬の選択が重要であるが、基礎疾患、膿瘍の部位などから起因菌を想定した上で、脳組織への移行性が良好な第３世代セフェム系抗菌薬に、メトロニダゾールなどの嫌気性菌に感受性のある抗菌薬を併用することが推奨されている[3)]。本症例では、外科的治療と抗菌薬治療により、神経学的後遺症を残すことなく良好な転帰を得た。

硬膜下膿瘍の死亡率は依然として高いため、頑固な頭痛と発熱を伴う前頭洞炎に対しては早期に頭部CTやMRIを行い、頭蓋内膿瘍の早期発見・早期治療に務めることが重要である。

【参考文献】

1）青木 和博、他: 副鼻腔炎より波及した頭蓋内膿瘍. 耳鼻咽喉科展望42: 30-34, 1999

2）金澤丈治、他: 慢性副鼻腔炎に合併した硬膜下膿瘍例. 耳鼻臨床87: 651 ～ 658, 1994

3）伊藤博隆、他: 小児頭蓋内膿瘍の臨床的検討. 感染症学雑誌 76:83-88, 2002

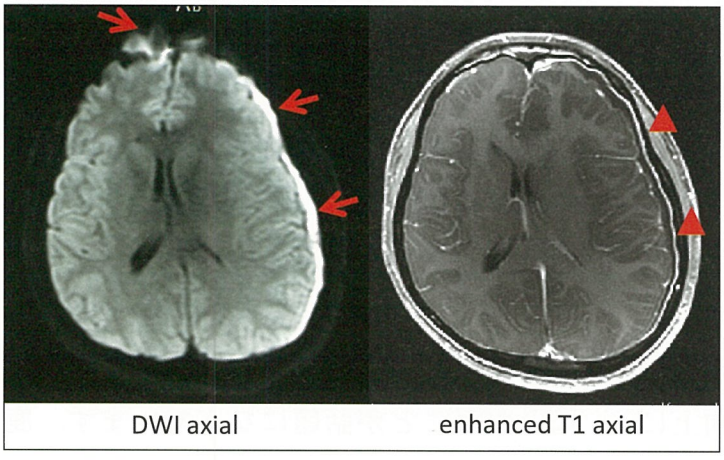

図１：頭部 MRI
拡散強調 MRI にて左硬膜下腔と前頭洞に高信号を認める（矢印）造影水平断 MRI では脳表と硬膜が造影されている
正中構造偏位を認める（矢頭）

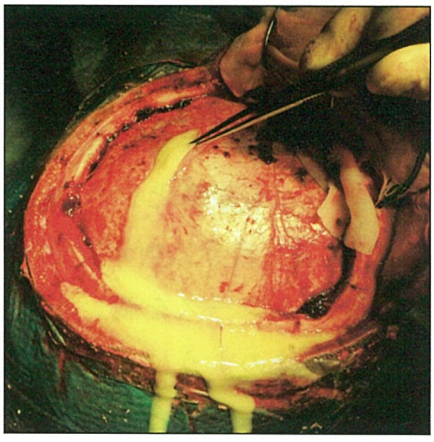
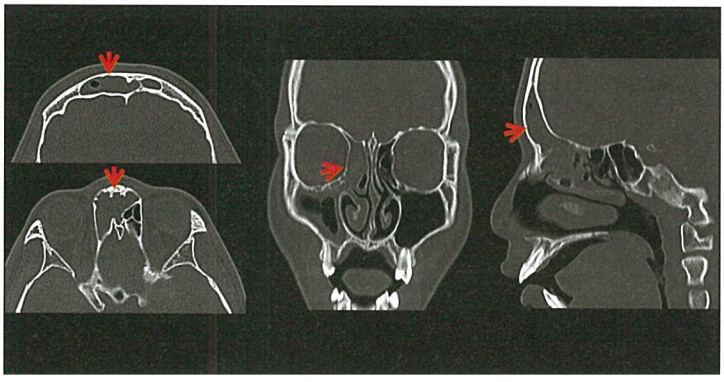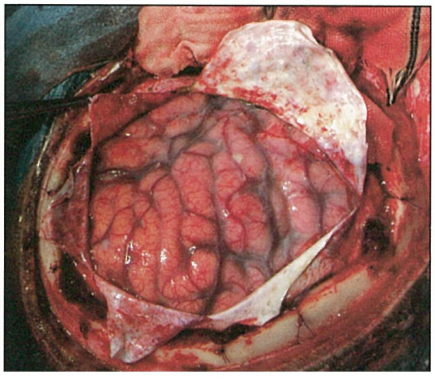
図３：術中所見その１
硬膜を切開すると黄白色の膿瘍を認める