図説脳神経外科（第70回）

齲歯を原因とする多発性脳膿瘍

鹿児島大学大学院医歯学総合研究科脳神経外科学
比嘉　那優大、米澤　大、有田　和徳

はじめに

かつて脳膿瘍の死亡率は70％と言われていたが、画像検査、抗菌薬の進歩により現在では約20％にまで減少している。しかし、高齢者、多発例、小脳膿瘍、脳室内穿破例では依然として死亡率が高い。脳膿瘍の発生原因としては耳咽喉感染が約半数を占め、その他に気管支炎、心弁膜症からの転移などが挙げられる。また３～13％が齲歯及び歯周病や歯科的処置が原因の脳膿瘍と言われている。脳膿瘍の起炎菌としては連鎖球菌や黄色ブドウ球菌が多いが、嫌気性菌膿瘍の場合では約30％において起炎菌を証明できない。特徴的症状としては頭痛、痙攣発作、巣症状、頭蓋内圧亢進症状が高率に認められる。てんかんの治療が必要となる例は35％と高く、急性症状治癒後も慎重な経過観察が必要である。膿瘍はCTやMRIでしばしばリング状の造影効果を示す。また、MRI拡散強調画像(DWI)で膿瘍に一致した高信号が特徴的であり、MRスペクトロスコピー（MRS）によって内部の壊死組織を識別することも行われる。治療は抗菌剤の投与とともに、ドレナージによる膿の排出や開頭による膿瘍の除去が考慮される[1，2]。

我々が経験した、齲歯を原因として発症した脳膿瘍症例について報告する。

症　例

53歳男性。齲歯、歯周病を長年放置していた。書いた文字がいつもと違い大小不同であり、いつもと様子がおかしいと同僚に指摘され、近医脳神経外科を受診した。来院時、異常行動や神経学的脱落所見は認めなかったが、HDS-R 13/30. MMSE 22/30と認知障害を認めた。37.9℃の発熱があり頭部MRIにて左視床と大脳白質にT2高信号、DWI高信号、造影にてリング上に造影される多発病変を認めた（図１）。MRI所見、発熱、WBC上昇、齲歯放置などから脳膿瘍を積極的に疑い、抗菌薬(メロペネム)と免疫グロブリン製剤の併用療法を開始した。入院翌日より、発熱はみられなくなり、WBCの改善を認めた。また、歯科による齲歯および歯周病の治療を平行して行い、計11本抜歯した。血液培養からは起炎菌は同定されなかった。抗菌薬による保存的加療を行い経時的MRIにおいて全病変の縮小もしくは消失が得られた(図２)。メロペネムは34日間使用し、以後外来にてレボフロキサシン内服を28日間継続した。抗菌薬内服終了後１カ月の時点で脳膿瘍の再発なく(図３)、抗菌剤は終了して経過観察中である。

結　語

臨床症状、画像所見、検査所見により脳膿瘍が疑われた場合はclinical emergencyと

して速やかに積極的加療を行う必要がある。

参考文献

［１］．太田富雄：感染症疾患．太田富雄、松谷雅生 編集．脳神経外科学　改訂10版．金芳堂、京都：pp1471－1497, 2008

［２］．Mathisen GE and Johnson JP：Brain Abscess. Clin Infect Dis 25：763－781, 1997

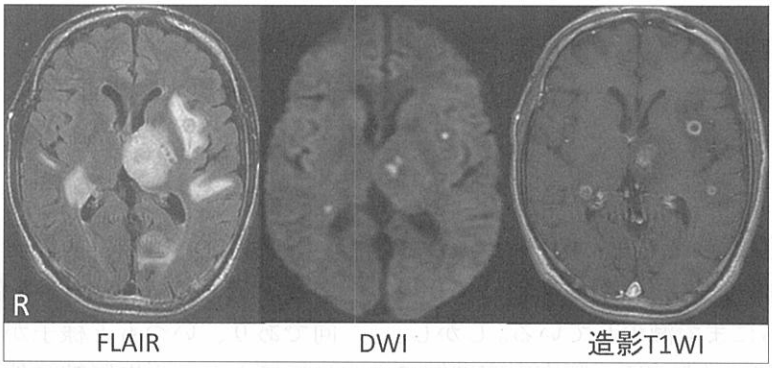

図１：治療開始前MRI
左視床と大脳白質にFLAIRで高信号、拡散強調画像(DWI)で高信号、造影T1強調画像(T1WI)でリング状に造影される多発病変を認める。

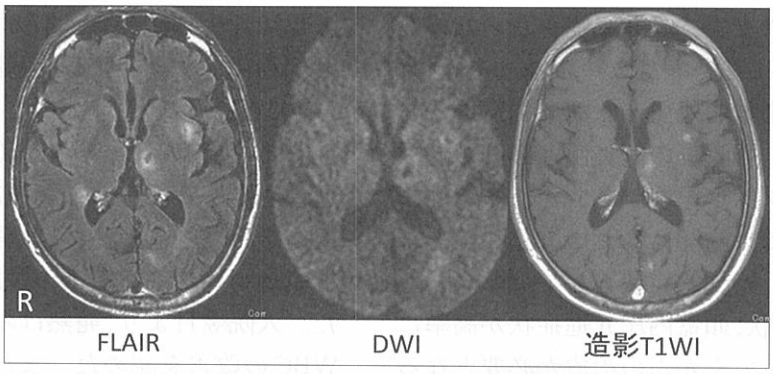

図２：治療開始後32日目MRI
左視床と大脳白質の多発病変の消失もしくは縮小を認める。DWIで高信号病変は消失している。

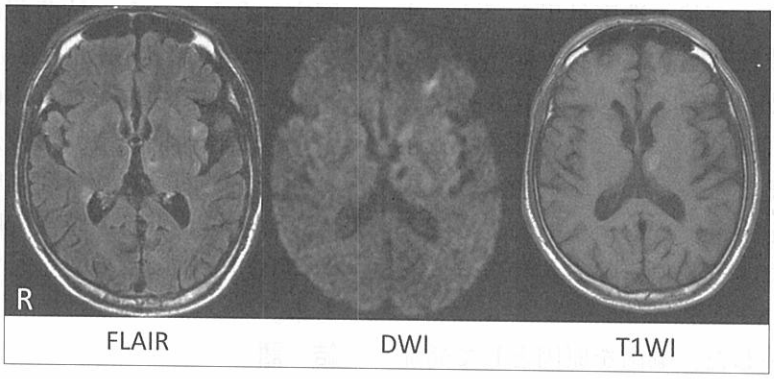

図３：治療終了後32日目MRI
左視床と大脳白質の多発病変の消失もしくは縮小を認める。DWIでも高信号病変の再発は認めない。