図説脳神経外科（第63回）

頭蓋内穿通外傷

鹿児島大学医歯学総合研究科脳神経外科学
米澤　大、羽生未佳、菅田真生
八代一孝、平野宏文、有田和徳
鹿児島大学病院救急部
植屋奈美、堂籠　博

はじめに

頭部穿通外傷は、銃弾・刃物・ガラス片のほかに、傘・針・箸などの日常生活用品によっても生じる。特に、幼少児が鋭物をくわえたまま転倒し、頭蓋内へ刺入した鋭物が脳幹損傷を引き起こし、死亡に至るといった痛ましい事故が散見される。また、出血を含む脳組織の直接損傷の他に、痙攣・髄膜炎・脳膿瘍といった感染症、髄液漏、血管損傷からの偽性動脈瘤形成などが問題となるため、これらにも配慮した、検索および加療を行う必要がある[1)]。当院における最近の頭部穿通外傷例を提示する。

症例提示

20歳台の男性。落とした未使用のプラスチック製箸を椅子に座したまま拾った際にバランスを崩し、つかんだ箸の上に落ちて受傷。箸は左上眼瞼を貫通して眼窩内へ進入していた。受診時に左眼の視力は保たれていた。CTにおいては、箸は左眼球上内側縁をかすめ、眼窩内側壁から篩骨洞を経由し、篩骨篩板から左前頭葉へ進入、さらには右前頭葉に至っていた（図１）。解剖学的に頭蓋内主要血管の走行とは離れていたため、造影血管検索は行わず、異物の緊急除去術を行った。両側前頭開頭を行い、硬膜内外から頭蓋内への刺入箇所を確認し、頭蓋内より箸を把持し、頭蓋外へ押し出すように抜去摘出した（図２）。感染予防のためにMEPM 4g /日投与を７日間行った。幸い、神経症候および合併症の出現なく術後10日で独歩退院された。

考　察

予防的抗生物質については、broad-spectrumのものを速やかに開始する[2)]。突き刺さった異物を、手術室入室前に除去することは禁忌である。摘出手術については、脳損傷が広範囲に及ぶ銃創以外はほぼ全例が適応となる。硬膜損傷部閉鎖、汚染異物除去、汚染組織廓清による感染予防も手術の大きな目的となるため、たとえ大きな頭蓋内血腫を伴っていなくとも可及的速やかに行うことが望ましい。静脈洞や動脈損傷が強く疑われる場合は術前に血管撮影による評価を行う。開頭は突き刺さった異物周囲まで行い、刺入部はリウエル骨鉗子やドリルで慎重に取り除く。硬膜の閉鎖は筋膜などを用い密に行う。必要があれば、硬膜下、脳実質内の血腫を除去し、異物周囲の挫滅組織を廓清する。汚染が強ければ、頭蓋骨弁を除去し、感染が十分に治まってから（通常３～６ケ月後）に改めて頭蓋形成

を行う。本邦においては銃弾によるものは少なく、日常生活用品の誤迷入が多いので、経頭蓋ではなく、比較的骨壁が薄い眼窩、鼻腔、口腔を経由することが多い[1)]。この場合、眼科、耳鼻咽喉科、口腔外科との連携が必要となる。抗てんかん薬の予防的投与については、受傷後１週間までの投与は推奨されているが、その期間に発作がみられなかった場合、それ以降の予防的投与は推奨されていない[3)]。

参考文献

1．重症頭部外傷治療・管理のガイドライン 第２版 編集 日本神経外傷学会 Neurotraumatology 29 suppl, 2006
2．Antibiotic prophylaxis for penetrating brain injury. J Trauma. 51 (2 Suppl)：S34-40, 2001
3．Antiseizure prophylaxis for penetrating brain injury. J Trauma. 51 (2 Suppl)：S41-43, 2001

図1

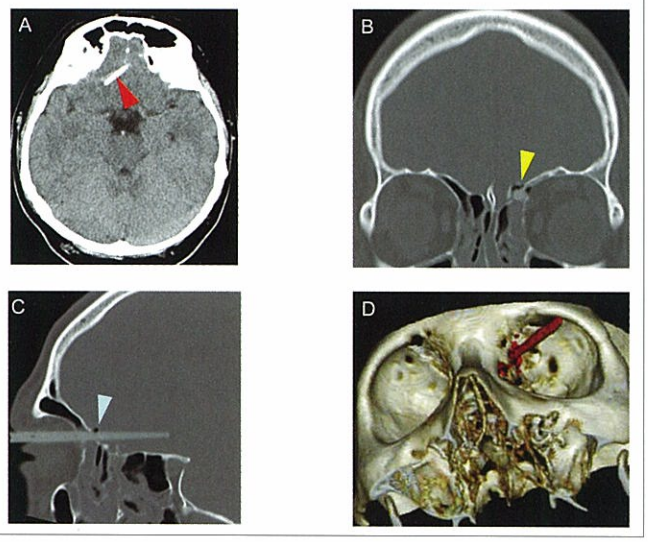

図１．症例-1来院時 CT所見
A．水平断像：両前頭葉をまたぐ様に進入している箸（赤矢頭）がみられる。頭蓋内血腫は形成されていない。
B．骨条件　冠状断像：箸（黄矢頭）が、左眼窩→篩骨洞→頭蓋内へと刺入していることが分かる。粉砕骨片が指摘できる。左眼球は外側下方へ偏倚している。
C．骨条件 異物軸像：頭蓋内に空気の流入を認める（水色矢頭）一方、篩骨洞内は髄液で満たされている。
D．３次元構成画像：箸を赤色で示している。

図2

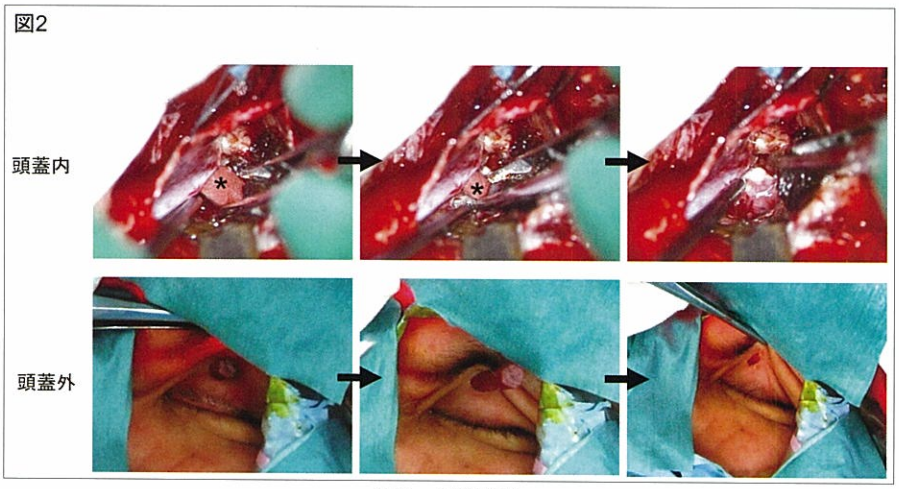

図２．手術所見
箸（*）を確認し、把持して頭蓋側より押し出すように摘出した。