図説脳神経外科（第31回）

頚部内頚動脈狭窄症による慢性眼虚血症状に対する頚動脈ステント留置術

鹿児島大学大学院医歯学総合研究科脳神経外科学
菅田真生、永山哲也、西牟田洋介
有田和徳
鹿児島大学大学院医歯学総合研究科眼科学
山下高明、坂本泰二

【はじめに】一過性黒内障や進行性視力障害等を呈する眼虚血症候群は、内頚動脈閉塞性病変に起因する急性（塞栓性）及び慢性（循環不全）の眼動脈還流障害によって生じる。近年、頚部頚動脈狭窄に対する血行再建術が、脳梗塞発症予防となるだけでなく、視機能の改善・維持効果を持つことが報告されている[1]。進行性視力障害を呈した頚部内頚動脈狭窄病変に対し、脳血行再建術の一つである経皮的ステント留置術を施行した症例の経過を報告する。

【症例】72歳、男性。糖尿病・高脂血症に加え、労作性狭心症・下肢動脈閉塞症の既往歴あり。左眼の視力障害の進行を訴え、近医眼科を受診。軽度の網膜出血に加え虹彩の新生血管（虹彩ルベオーシス）を指摘された（図１）。頚部血管エコー検査にて、左頚部内頚動脈の狭窄性病変を指摘され、当科へ紹介となる。脳血管造影検査にて、90%の狭窄率を呈する頚部内頚動脈の狭窄病変が確認された。同側の眼動脈は、外頚動脈からの側副路による逆行性血流を呈していた（図２）。脳梗塞発症予防目的に、抗血小板剤の内服を開始し、加えて経皮的ステント留置術を施行した。ステント留置術後、狭窄部の十分な拡張が得られ、術直後より眼動脈も順行性の血流へと転じた（図３）。術後の視力障害の進行はなく、眼科での再検査でも新生血管の消退が確認された（図４）。現在、抗血小板剤の内服、及び頚部血管エコーと眼科での評価を継続している。

【考察】病状早期の慢性眼虚血症候群を呈する頚部内頚動脈病変に対し、経皮的ステント留置術は視機能の改善・維持に有効と考えられる。一方で、既に虹彩ルベオーシス・血管新生緑内障を伴う例に於いては、頭蓋内動脈・眼動脈還流の改善が得られても、視機能が進行性に悪化する場合もある[2]。視機能維持のためには病態早期の診断、治療が必要であり、特に糖尿病、高血圧、高脂血症等のリスクファクターを有する症例では、低侵襲な検査としての頚部血管エコー・MRA等の評価が積極的に勧められる。

【参考文献】

1）Kwaguchi S, Okuno S, Sasaki T et al: Effect of carotid endarterectomy on chronic ocular ischemic syndrome due to internal carotid artery stenosis. Neurosurgery, 2001, 48: 328-333.

2）Sivalingam A, Brown GC, Magargal LE: The ocular ischemic syndrome: Ⅲ -Visual prognosis and the effect of treatment. Int Ophthalmol 15: 15-20, 1991.

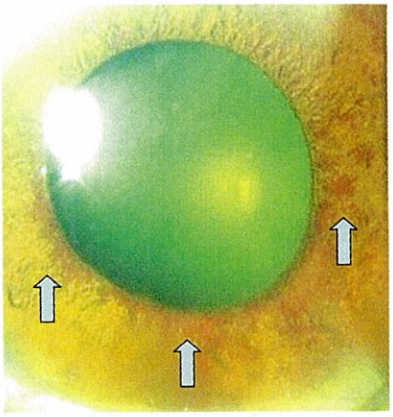

図１　術前、前眼部所見
虹彩の新生血管増生（虹彩ルベオーシス）が認められる（矢印）

2A

2B

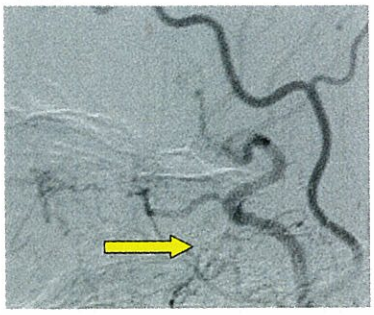

図２　術前、脳血管造影検査
２Ａ　頚部内頚動脈に高度狭窄病変が認められる（矢頭）
２Ｂ　眼動脈は外頚動脈からの側副血行による逆行性血流を呈した（矢印方向）

3A

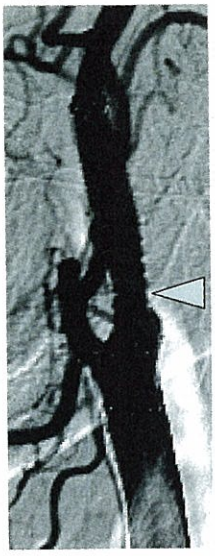

3B

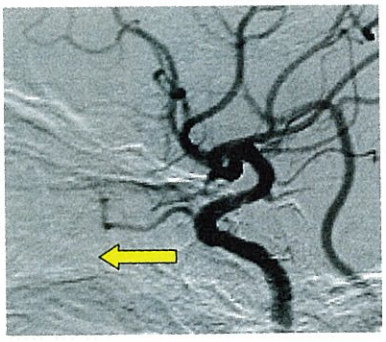

図３　ステント留置術後、脳血管造影検査
３Ａ　狭窄部の充分な拡張が認められた（矢頭）
３Ｂ　眼動脈は順行性の血流となった（矢印方向）

図４　ステント留置術後、前眼部所見
新生血管の消退が確認された