図説脳神経外科（第25回）

プロラクチン産生下垂体腺腫（プロラクチノーマ）の手術

鹿児島大学医歯学総合研究科脳神経病態制御外科学（脳神経外科）
湯之上　俊　二、平　野　宏　文、新　納　正　毅
有　田　和　徳

1．はじめに

高プロラクチン血症の原因としては　プロラクチン産生下垂体腺腫（以降プロラクチノーマ）の頻度が最も高く、約35％を占め、機能性高プロラクチン血症が17％とそれに続いている[1)]。高プロラクチン（PRL）血症となると、女性では乳汁漏出と無月経が起こる。ドパミンアゴニストであるブロモクリプチンの投与によって大部分の症例で、血中プロラクチン値は正常化し、80－90％で排卵性月経が回復する[2)]。また、最近は長時間作用性のカベルゴリンが健保適用となり、プロラクチノーマの薬物療法はより簡便になった。しかし、これらの薬物には根治性はなく、内服を中止すれば、プロラクチ値は再上昇し、腫瘍も再増大するため、若年者では20年近くも内服を続けなければならない。また、プロラクチノーマの約10％は薬剤抵抗性である。これらのことより、我々は、比較的小型で、MRI上辺縁が明瞭なプロラクチノーマ（図１）に対して積極的に手術療法を実施しており、低い合併症率のもとで高い治癒率を達成してきた[3)]。一方、薬剤抵抗性のプロラクチノーマは手術療法の絶対適応である。薬剤抵抗性プロラクチノーマに対する経鼻経蝶形骨洞手術により規則性月経の回復を得た一症例を供覧する。

2．症例

25歳女性。約８年前から稀発月経となり、４年前から無月経となった。産婦人科で高プロラクチン血症（PRL：900－1200 ng/mL）と下垂体腺腫を指摘された（図２、３）。ブロモクリプチンによる薬物療法が約３カ月間実施されたが、PRL値は約半減したに留まった。薬剤抵抗性のプロラクチノーマと考え、経鼻経蝶形骨洞手術を実施した（図４、５、６、７）。手術後PRL値は3.1 ng/mL～6.6 ng/mLまで低下し、MRIでも全摘出が確認出来た（図８）。LHRH負荷後のLH頂値は術前3.1 mIU/ml、手術後１週間目6.4 mIU/ml、手術後６カ月43.1 mIU/mlと順調に回復した。手術後８カ月目から、排卵性月経が認められるようになった。

3．結語

薬物抵抗性プロラクチノーマでも、熟練した術者による経鼻手術によって、腫瘍の根治とゴナドトロピン分泌能の回復、排卵性月経の回復が達成し得る。

文　献

1．倉智敬一，青野敏博ら：我が国における高プロラクチン血症症例の実態 ―高プロラクチン性腺腫を中心として― 臨床科学 17：369, 1981
2．Molitch ME：Pathologic hyperprolactinemia. Endocrinol Metab Clin North Am 21：877-901, 1992
3．有田和徳、栗栖　薫、他：プロラクチノーマの外科治療 ―その適応と禁忌― 日本内分泌学会雑誌　78 (Suupl.)：23-26, 2002

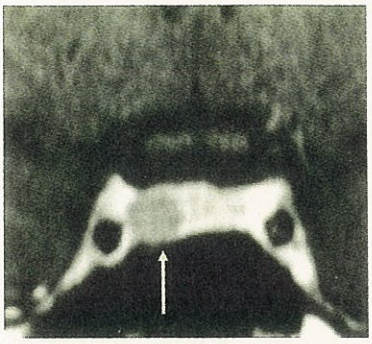

図１．経鼻手術の良い適応となるプロラクチノーマの代表的ＭＲＩ像(矢印)。

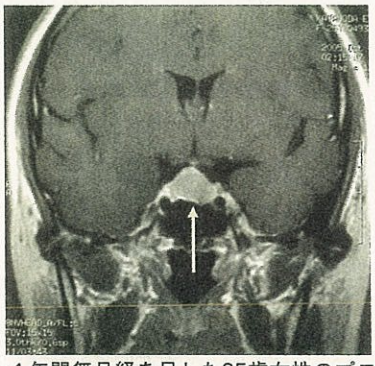

図２．４年間無月経を呈した25歳女性のプロラクチノーマのＭＲＩ冠状断像（矢印が腫瘍)。

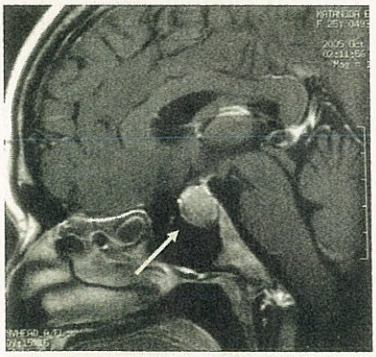

図３．ＭＲＩ矢状断像（矢印が腫瘍)。ブロモクリプチン３カ月服用にもかかわらず充分なＰＲＬ値の低下は得られなかった。

図４．経鼻手術、トルコ鞍底硬膜を切開すると腫瘍が現れる(矢印)。

図５．腫瘍と正常下垂体を丁寧に剥離する。

図６．腫瘍摘出

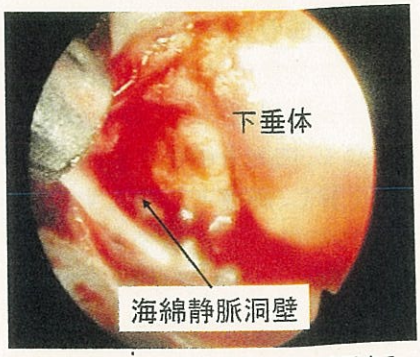

図７．内視鏡を挿入して全摘出を確認する。

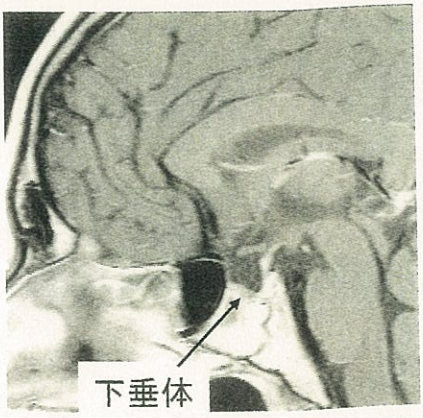

図８．手術後MRI矢状断像。腫瘍の全摘出が確認出来る。