図説脳神経外科（第23回）

年長者の側頭葉てんかんに対する手術

鹿児島大学大学院医歯学総合研究科脳神経病態制御外科学（脳神経外科）
川野弘人、河井　浩、藤尾信吾
有田和徳
藤元早鈴病院脳神経外科
大坪俊昭

始めに

前報（鹿児島県医師会報2007年10月）で、側頭葉てんかん中でも海馬硬化を背景とする内側側頭葉てんかんは、薬物療法による発作コントロールが困難である一方、焦点切除によってけいれんが消失しやすく、外科手術の適応となることが多いことを述べた。このため内側側頭葉てんかん患者では早期の手術療法が望まれる。

逆に、内側側頭葉てんかんに対して不十分なコントロールのまま漫然と薬物療法を続けた場合、特異な発作症状による社会からの阻害や知的な退行の結果、社会適応が困難となっている例が多い。このQOLの悪さが逆に、成人の内側側頭葉てんかんに対する手術療法を躊躇させる原因となっていることもある。我々は最近、40年以上にわたる病歴を有する側頭葉てんかんに対して手術療法を行ったので報告する。

症　例

患者は51歳女性、３歳時から強直間代けいれん（GTCS）が出現。抗痙攣剤の投与が開始され、GTCSは少なくなったが、意識が減損しながら口部や四肢の自動症を示す複雑部分発作が頻発するようになった。種々の薬物療法が試みられたが、効果はなく、最近は１ケ月に数回の複雑部分てんかんと年に１～２回の二次性先般化発作を示すようになっていた。高校は普通高校を卒業したが、発作症状のため就職、結婚は出来ず、殆ど家内に閉じこもる生活であった。IQはフルスケールIQ72、言語性IQ74、動作性IQ75であった。MRIにおける左海馬の萎縮（図１）、FLAIR法MRIにおける海馬の高信号（図２）、SPECTでの低血流（図３）が認められた。脳磁図では左側頭葉を中心に等価電流双極子が認められた（図４）。頭皮脳波では発作間欠期において左前側頭部に位相の逆転を伴う棘波が認められ（図５）、発作時には左蝶形骨誘導から始まる徐波バーストが左側頭葉全体に拡大した。以上の検査結果から、左側頭葉内側に起源を有する内側側頭葉てんかんと診断し、前部側頭葉切除術を施行した（図６，７）。現在手術後７ケ月になるが、複雑部分発作、全般化発作とも認められていない。手術後のMRIでは前部側頭葉を含めた左海馬-扁桃体の摘出が確認できる（図８）。手術後４カ月目のIQはフルスケールIQ77、言語性IQ78、動作性IQ82と

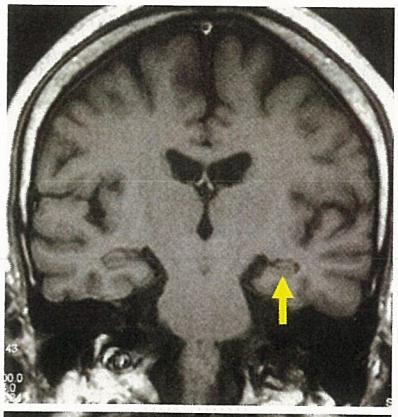

図１．Ｔ１強調ＭＲＩ．左海馬の萎縮が認められる（矢印）

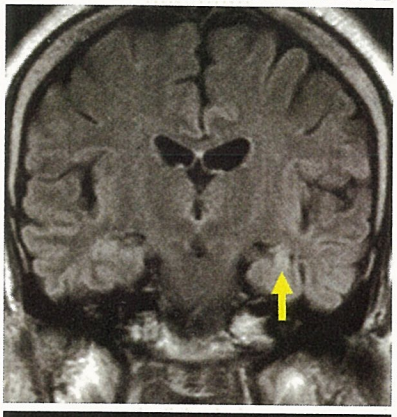

図２．ＦＬＡＩＲ法ＭＲＩ（冠状断像）．左海馬の高信号が認められる（矢印）

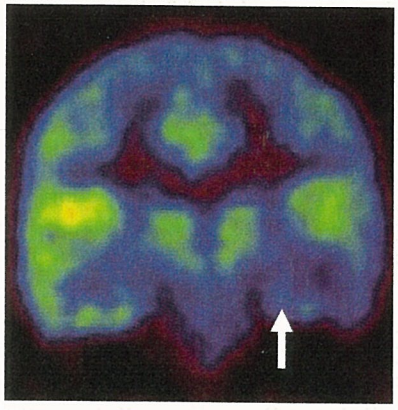

図３．ＳＰＥＣＴ．左側頭葉内側に血流低下域が認められる（矢印）

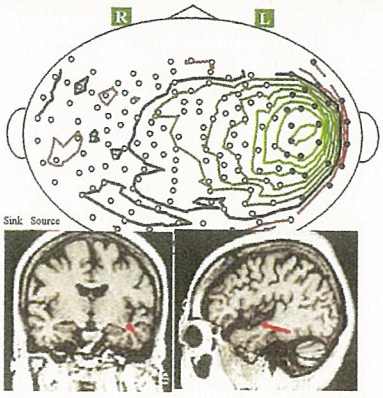

図４．脳磁図．等価電流双極子が左側頭葉に認められる

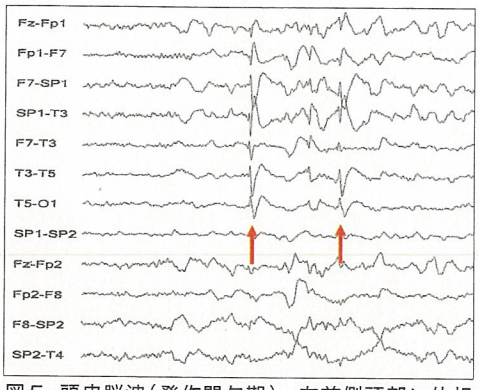

図５．頭皮脳波（発作間欠期）、左前側頭部に位相逆転（phase reverse）が認められる（矢印）

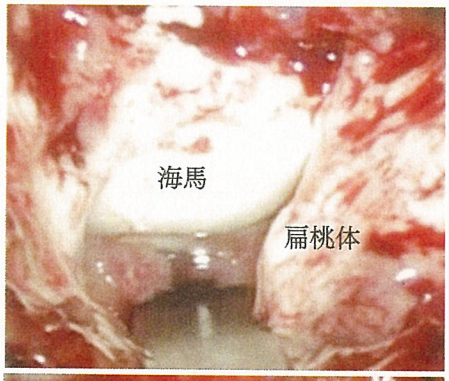

図６．術中写真、外側側頭葉を除去した後、側脳室下角を開放して左海馬頭を露出

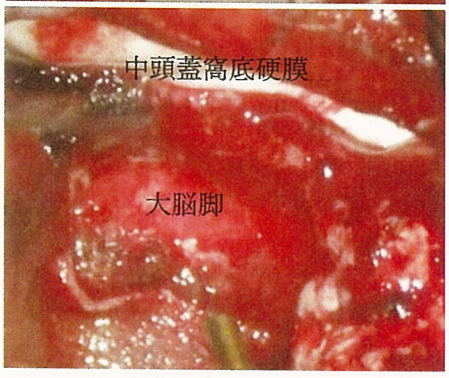

図７．術中写真、左海馬の摘出後．軟膜越しに大脳脚が観察される

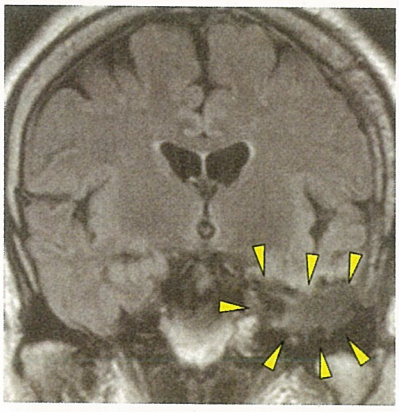

図８．手術後のＦＬＡＩＲ法ＭＲＩ．海馬を含めて左側頭葉前部が摘出されている（矢頭）

改善を認めた。現在発作消失に伴い徐々に行動範囲が拡大し、QOLの改善が得られている。

結　語

年長者の側頭葉てんかん患者では、若年者に比較して手術療法による治癒率が低いことが報告されている[1]。これは、繰り返す発作によって、内側側頭葉以外の部位にてんかん源性が拡大したり、二次性焦点が形成されることが原因とされている。しかし、50歳以上の患者群でも術後の発作消失と著明減少が８割に達するとの報告もあり[2]、手術による著明なQOLの改善を考慮すれば、内側側頭葉てんかんに対する手術療法は年長者でも症例を選んで実施すべきと考えられる。

文　献

1) Gallo BV: Review. Epilepsy, surgery, and elderly. Epi Rese 68S: S83-S86, 2006
2) Boling W, et al.: Surgery for temporal lobe epilepsy in older patients. J Neurosurg 95: 242-248, 2001

第24回鹿児島小児外科研究会

【会　　期】平成20年４月19日（土）13：30～
【会　　場】鹿児島大学医学部「鶴陵会館」中ホール
【会　　費】2,000円
【一般演題】13：30～17：00
【特別講演】17：00～18：00
講　師：筑波大学小児外科教授　金子道夫先生

『小児がん最近の話題―神経芽腫と肝芽腫を中心に―』
［日本医師会及び鹿児島県医師会生涯教育認定講座］

【お問い合わせ】
〒890-8520　鹿児島市桜ヶ丘８丁目35番１号
鹿児島大学小児外科　下野隆一　まで
E-mail: shi-mono@m2.kufm.kagoshima-u.ac.jp
TEL: (099)275-5444（小児外科医局）
FAX: (099)275-2628