図説脳神経外科（第18回）

第４脳室内脈絡叢乳頭腫

鹿児島大学大学院医歯学総合研究科脳神経病態制御外科学（脳神経外科）
藤尾信吾、川野弘人、平野宏文
有田和徳
独立行政法人国立病院機構　南九州病院　小児科
佐野のぞみ、渡邉健二

はじめに

脈絡叢乳頭腫は原発性脳腫瘍の0.4％を占めるにすぎない稀な腫瘍であるが、小児期に44.7％が発生し、小児脳腫瘍全体では２％を占める[1]。進行は緩徐で、非浸潤性の良性腫瘍である。好発部位は小児と成人で異なり、小児では側脳室、成人では第４脳室に多く、稀に脳室外発生も報告されている。

症状と診断

髄液の過剰産生や、腫瘍による物理的な閉塞により水頭症を合併し、頭蓋内圧亢進症状（乳幼児では頭囲拡大・歩行不安定、成人ではうっ血乳頭・嘔吐など）で気づかれることが多い[2]。腫瘍の発生部位によっては脳神経障害や小脳症状をみることもある。診断には頭部MRIが有用で、境界明瞭な多房性、カリフラワー状の腫瘍陰影が特徴であるが、髄芽腫や上衣腫との鑑別が困難な場合がある。

治　療

治療の第一選択は摘出術である。手術成績は一般に良好で大部分で全摘出される。残存腫瘍に対し放射線治療も行われるが、放射線感受性は低い。悪性型（choroid plexus carcinoma）に対しては化学療法を併用する[3]。

症　例

８歳男児。歩行障害を主訴に来院。MRIにて第４脳室内に充満する腫瘍性病変と水頭症を認めた。腫瘍は強く造影された（図1、2）。手術はまず脳室ドレナージを置いた後、後頭下開頭を行った。第四脳室脈絡組織（tela choroidea）を切開し、第４脳室に入ると、脈絡叢に類似した組織が出現した（図３）。腫瘍は下髄帆に付着しており、易出血性であったが肉眼的に全摘した（図４）。病理では一層の立方状あるいは円柱状の腫瘍細胞が乳頭状に増殖しており（図５）、脈絡叢乳頭腫と診断した。術後のMRIでは残存腫瘍は認めず、水頭症も改善した（図６）。手術後小脳症状も漸次改善し、通学可能となった。

文　献

1)太田富雄：脳神経外科学（改訂9版）.860-862
2)Philippe P,Christian S,et al:Papilloma and carcinomas of the choroid plexus in children.J Neurosurg 88:521-528,1998
3)JEA Wolff,M Sajedi,et al:Choroid plexus tumours.British Journal of Cancer 87:1086-1091,2002

図１．術前造影MRI水平断、　腫瘍は第４脳室に充満しており、不均一に造影される。

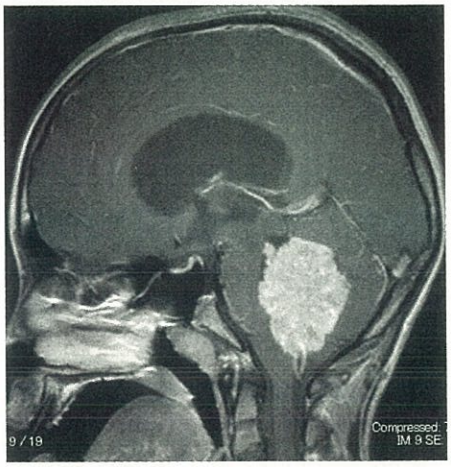

図２．術前造影MRI矢状断、第４脳室内腫瘍、水頭症の所見が認められる。

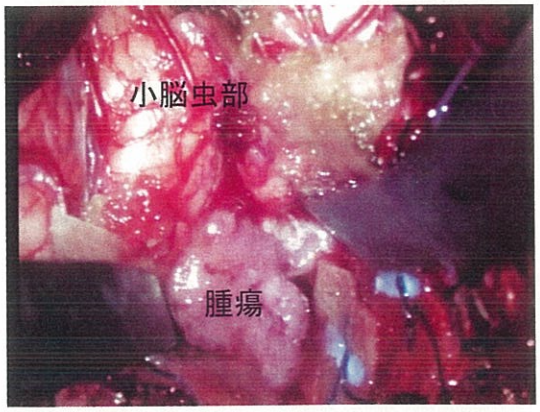

図３．術中所見：小脳扁桃、小脳虫部の間から第四脳室脈絡組織(tela choroidea)を切開し第４脳室に入ると、脈絡叢に類似した柔らかい腫瘍が出現した。

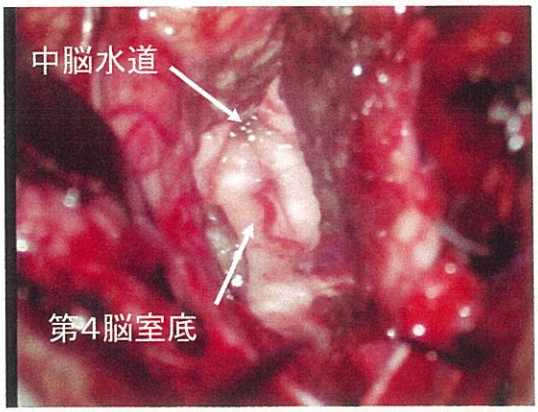

図４．術中所見：　腫瘍摘出後、第４脳室底、中脳水道が観察できる。

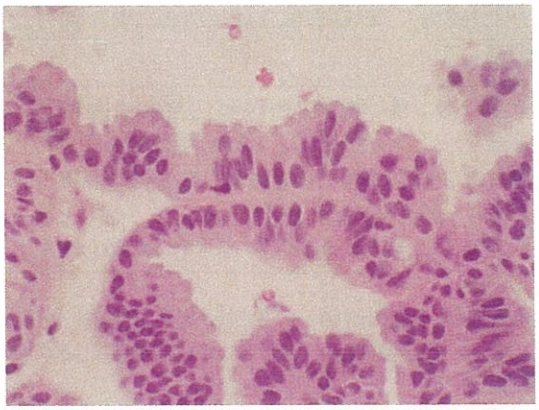

図５．病理所見（H.E像）：血管に富む狭い間質に沿って、立方から円柱状の細胞が乳頭状に配列している。腫瘍細胞の異形成や多形性は目立たない。

図６．術後MRI：腫瘍の残存を認めない。水頭症も改善している。