図説脳神経外科　（第140回）

下垂体卒中

佐藤　雅紀、羽生　未佳、永野　祐志、藤尾　信吾、花谷　亮典、有田　和徳
鹿児島大学大学院医歯学総合研究科　脳神経外科学

【はじめに】

卒中と言う言葉は、「卒然として（邪風に）中（あた）る」、つまり「突然、悪い風に当たり倒れる」という意味をもつ。本邦での三大死因の一つである脳卒中とは、現在では脳血管障害、特に「脳梗塞」「脳出血」「くも膜下出血」を指し、より広義での卒中は臓器内の出血や血栓が原因となり症状が急激に出現する病態を示している。

【下垂体卒中の病態・診断・治療】

既存の下垂体腺腫に梗塞（出血を伴う場合もある）が起きた場合を「下垂体卒中」と呼ぶ。下垂体腺腫患者での発症率は2－7％と報告されているが[1, 2]、下垂体卒中患者の80％が「卒中」を契機に腺腫が発見されている。症状としては、「突然の激しい頭痛、嘔吐」に加えて「視野障害、視力低下」等の眼症状が75％、「眼瞼下垂や眼球運動障害」などの動眼神経症状が50％の頻度で出現することが特徴的である[3]。眼症状は卒中により急速に体積の増大した腺腫が視神経、動眼神経を圧迫することで起こる。下垂体卒中のリスク因子としては高血圧、冠動脈バイパス術後、抗凝固治療、ホルモン治療、妊娠等が知られてはいるが[3]、誘因がはっきりしないことが多い。

臨床所見に加えて、内分泌学的検査、頭部CT、MRIで行う。80％以上の症例では複数の下垂体前葉ホルモンの低下を伴うが、特に障害されやすいのはACTH（副腎皮質刺激ホルモン）であり（70％）、副腎クリーゼ回避のために速やかに十分量のステロイドを補充する必要がある。神経への圧迫解除のために外科的摘出術が選択されるが、頭痛嘔吐や視野視力障害は術後速やかに改善する。一方で、ホルモン補充は術後も継続しなければならない場合が多い。

特徴的な臨床所見と下垂体腺腫があれば、まず下垂体卒中を疑い、副腎皮質ステロイドを補充しクリーゼを予防したうえで、速やかに専門医へ相談することが望ましい。

【症例提示】

46歳男性。めまい精査で発見された非機能性下垂体腺腫に対して、摘出術の待機中であった。2、3日前から出現していた頭痛が、外来での検査後に耐え難いほど強くなり、複数回嘔吐した。徐々に「目が見えづらい、全体的に暗くなった」との視機能症状も伴った。下垂体卒中を疑い、MRI検査を施行。臨床所見ならびにMRI画像より下垂体卒中と診断し、同日緊急で、経鼻経蝶形骨洞的下垂体腫瘍摘出術を施行した。術後には、頭痛、嘔吐、視野障害は速やかに改善したが、術後2年経過した現在も、甲状腺ホルモン、副腎皮質ホルモン、成長ホルモンの補充を継続している。

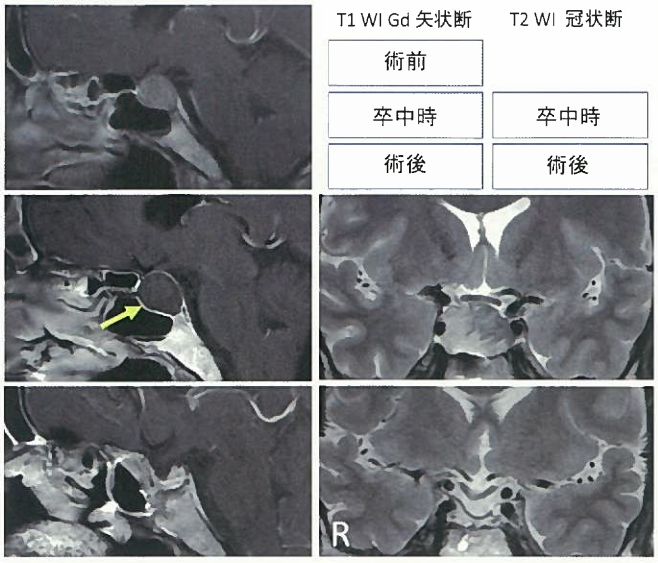

図1. MRI
術前と比較し、卒中時には体積の増大と内部性状の変化が確認できる(矢印)



図2. 卒中時静的視野検査像
両耳側半盲がみられる

	負荷前	30分後	60分後	90分後
血糖(mg/dL)	83	41	55	65
TSH (μIU/mL)	1.71	4.90	4.11	3.47
CORT (μg/dL)	0.9	1.1	2.2	2.0
HGH (ng/mL)	0.2	0.1	0.2	0.2
LH (mIU/mL)	3.3	8.8	8.8	7.9
FSH (mIU/mL)	3.2	3.9	3.9	3.9
PRL (ng/mL)	10.9	139	8.8	6.3
ACTH(pg/mL)	11.4	***	***	***
FT4 (ng/dL)	0.47	***	***	***

表1. 卒中時内分泌検査結果：3者負荷試験
FT4、コルチゾール、成長ホルモン、ゴナドトロピンすべての下垂体前葉ホルモンの基礎値が低下しており反応性も消失している

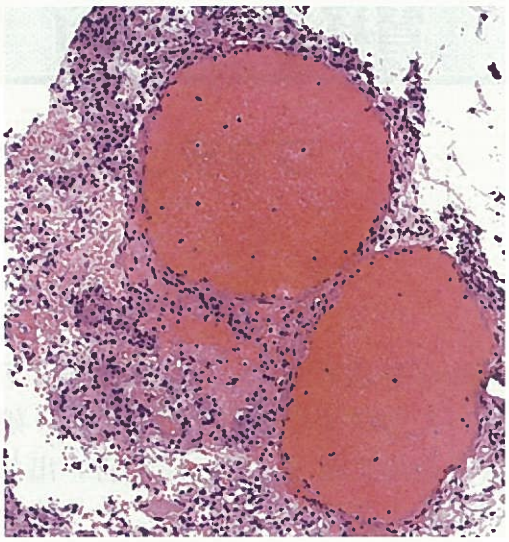

図3. 摘出標本
腺腫組織内に出血性梗塞による壊死巣が確認できる

【参考文献】

1) Sibal L, et al. Pituitary apoplexy : a review of clinical presentation, management and outcome in 45 cases. Pituitary 7 ; 157－163, 2004
2) Semple PL, et al. Clinical relevance of precipitating factors in pituitary apoplexy. Neurosurgery 61 ; 956－961, 2007
3) Vanderpump M, et al. UK guidelines for the management of pituitary apoplexy a rare but potentially fatal medical emergency. Emerg Med J 28 ; 550－551, 2010