図説脳神経外科（第132回）

頭蓋咽頭腫に対する経鼻内視鏡下摘出術

田上　なつ子、藤尾　信吾、比嘉　那優大、羽生　未佳、平野　宏文、有田　和徳
鹿児島大学大学院医歯学総合研究科脳神経外科学

【はじめに】

頭蓋咽頭腫は胎生期の頭蓋咽頭管の遺残であるラトケ嚢に由来する先天性腫瘍であり、原発性脳腫瘍の約4%を占める。全年齢で発生するが、15歳未満の小児期と50歳代に発生のピークがある。腫瘍は下垂体茎から第3脳室前半にかけて発生することが多く、このため、下垂体機能不全や視機能障害を呈することが多い。腫瘍がさらに大きくなれば水頭症による頭蓋内圧亢進症状を呈したり、錐体路症状を呈することがある。この腫瘍は良性であるが、脳の中心部に発生するため、10年生存率は80%と良性腫瘍としては死亡率も高い。手術による摘出が治療の第一選択であり、全摘出例の生命予後は良い[1)]。手術としては従来、開頭手術が行われていたが、開頭法では腫瘍の発生母地である下垂体茎や第三脳室前半部が視交叉の蔭となるために直視出来ないことが多く、全摘出が妨げられてきた。一方、最近の経鼻内視鏡手術の発達によって、下垂体と視交叉の間から下垂体茎や第三脳室を一望できるようになり、頭蓋咽頭腫にも応用されるようになっている。この方法では、腫瘍と下垂体茎、視交叉との剥離が容易であり、特に鞍上槽から第三脳室前半部に限局する頭蓋咽頭腫に対しては有用性が高い[2, 3)]。また、この手術は非侵襲的であり、開頭手術に伴う様々なリスクを避けることが出来る。鹿児島大学病院において経鼻内視鏡下手術で全摘出した最近の頭蓋咽頭腫症例を提示する。

【症例】

図1.視野障害を主訴とした30歳代女性。A：術前MR　トルコ鞍内から鞍上部に最大径30mm嚢胞性の腫瘍が認められた（黄矢印）。B：術中写真 既に汎下垂体機能不全があったので、内視鏡下に下垂体茎も含めた腫瘍全摘出を行った。C：手術後MRI　腫瘍は全摘出され以降6年間再発はない。D：術前に認められた両耳側半盲。E：手術後視野は完全に回復した。

図2. 頭痛を主訴とした小学生男児。A：術前MRI トルコ鞍内から鞍上部に最大径18mmの嚢胞性の腫瘍が認められる（黄矢印）。B：術中写真、腫瘍を視交叉から剥離した。C：下垂体茎を温存して腫瘍を全摘出した。D：手術後MRI 腫瘍は全摘出されている。

図3. 偶然腫瘍が発見された40歳代男性。A：術前MRI　第三脳室前方部に17mmの充実性腫瘍が認められる（黄矢印）。B：術中写真 腫瘍は視交叉の後面に密着していた。C：術中写真 腫瘍は下垂体茎を温存して全摘出された。D：手術後MRI 腫瘍は視交叉の背面を除いて亜全摘出され

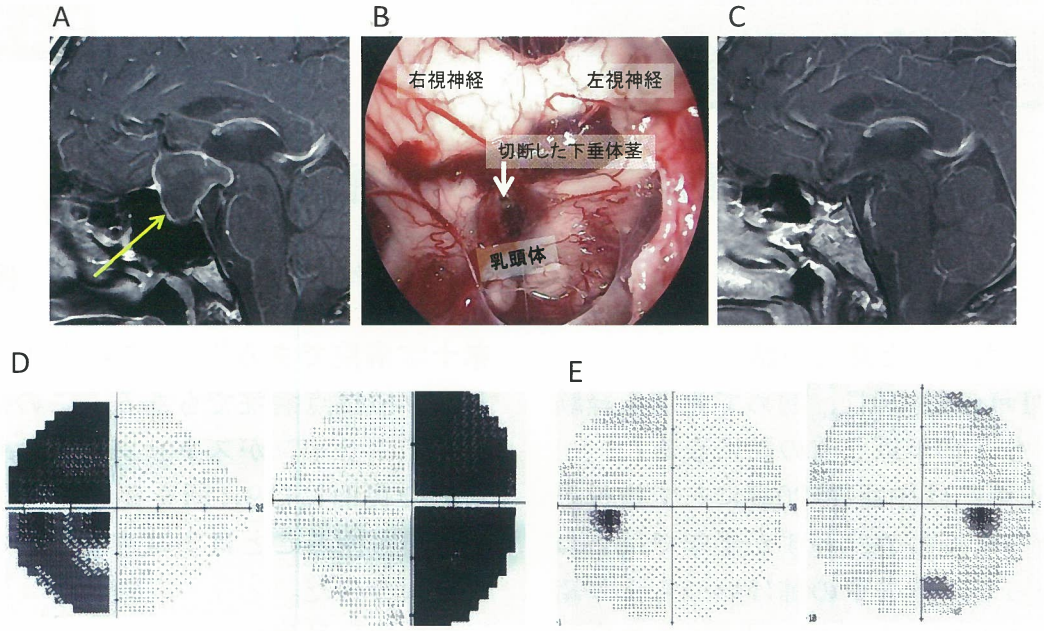

図1　視野障害を主訴とした30歳代女性

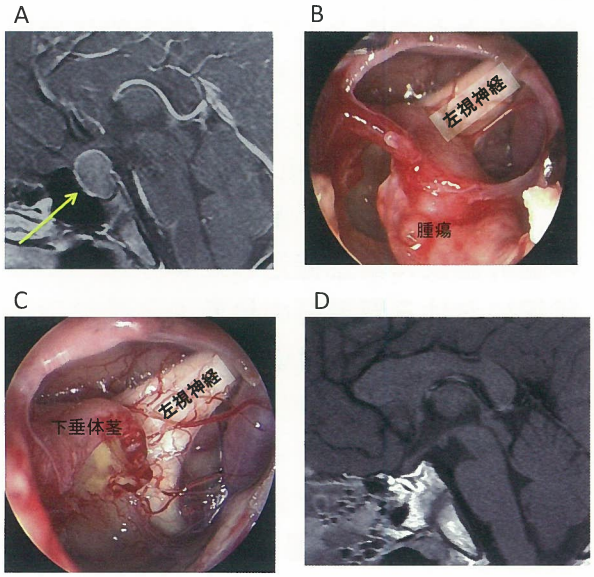

図2　頭痛を主訴とした小学生男児

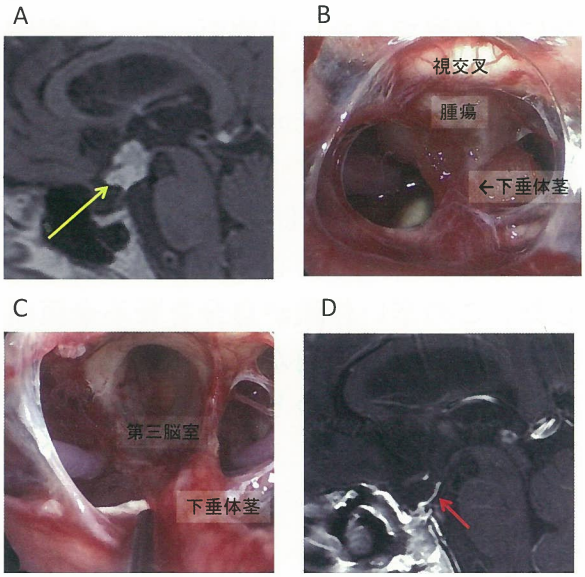

図3　偶然腫瘍が発見された40歳代男性

ている。赤矢印は下垂体茎。

【参考文献】

1) Yasargil MG, et al.: Total removal of craniopharyngiomas. Approaches and long-term results in 144 patients. J Neurosurg 73 : 3－11, 1990
2) Kitano M, et al.: Extended transsphenoidal surgery for suprasellar craniopharyngiomas: infrachiasmatic radical resection combined with or without a suprachiasmatic trans-lamina terminalis approach. Surgical Neurology 71 : 290－298, 2009
3) Nishioka H, et al.: Endoscopic endonasal surgery for purely intrathird ventricle craniopharyngioma. World Neurosurg 91 : 266－271, 2016