図説脳神経外科　（第127回）

脊髄空洞症を伴うキアリ奇形Ⅰ型

東　拓一郎、山畑　仁志、森　正如、有田　和徳
鹿児島大学大学院医歯学総合研究科　脳神経外科学

【はじめに】

キアリ奇形はHans Chiariが19世紀に初めて報告した菱脳の形成異常で、小脳と脳幹の下垂の程度で4つに分類された。現在では臨床症状や発生機序の違いから、脊髄髄膜瘤の合併の有無でⅠ型とⅡ型とに分類されることが多い[1)]。ChiariⅠ型奇形は慢性の小脳扁桃下垂を呈するものの中で、後頭蓋窩腫瘍、水頭症、大槽部くも膜炎、人字縫合早期癒合症などの明らかな基礎疾患をともなわない場合をいう[1)]。従来は成人に多いとされたが、最近ではMRIで容易に診断できるために小児例が増えている。発生機序は、最近では後頭蓋窩の狭小化のために小脳扁桃の下垂が発生するという説が支持されるようになった[1)]。症候性や脊髄空洞症を合併する例では、後方からの後頭外減圧術を行う。減圧方法としては大孔背側部の後頭骨とC1椎弓の切除と硬膜形成を行うことが多い。減圧により後頭部痛は術直後より消失するなど、脳幹・小脳の圧迫症状は改善しやすいが、長期間継続した空洞の症状は改善しにくい[1)]。

【症例】

30歳代の男性。生来健康であったが受診1か月前から、後頚部の締め付けられるような頭痛を繰り返していた。痛みは1日10回ほど、数十分間持続し、嘔吐を伴うこともあった。時々左の手指に限局するしびれ（異常感覚）があった。自覚はないが、左下肢の軽度の麻痺を呈していた。Romberg signは陽性、排尿障害は伴わなかった。頭部MRIで小脳扁桃の下垂を認めた（図1）。水頭症の所見はなかったが、頚髄に脊髄空洞症の所見を認めた。大孔周囲の骨異常や奇形は伴わず、Chiari奇形Ⅰ型と診断した。神経症状と脊髄空洞症を呈するChiari奇形に対して大孔減圧術を施行した。後頭骨の部分削除と環椎後弓切除の後、くも膜を保護しながら硬膜を切開したところ、下垂した小脳扁桃を確認できた（図2）。硬膜形成を行い手術を終了した。術後、後頚部痛は消失し、手指のしびれと左下肢の麻痺は軽減した。術後のMRIでは大孔の減圧が確認され、1年後には脊髄空洞症の所見も消退した（図3）。知覚障害は一部残存しているため、今後も症状の再発に注意して、定期的な経過観察を行う必要がある。

【考察】

ChiariⅠ型奇形では、水頭症の合併は10%と少ないが、脊髄空洞症は50～85%と高率に合併する[1)]。症状には小脳・脳幹部への圧迫症状と合併する脊髄空洞症による症状がある。後頭部から後頚部にかけての頭痛の頻度が最も高く、頚部の前屈位や咳やくしゃみなどによって疼痛が誘発されるのが特徴である。2歳までの例では脳幹部や下位脳神経障害によ

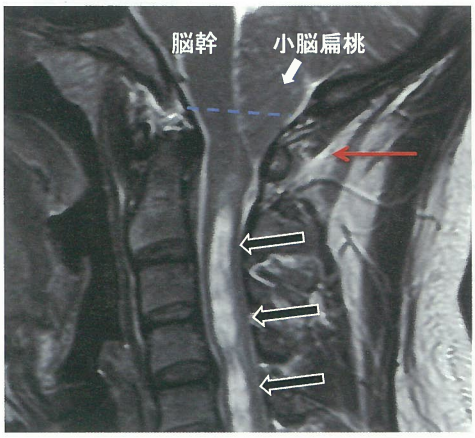

図1：後頭部から後頸部のMRI矢状断
小脳扁桃（白矢印）の下垂、頸髄の脊髄空洞症（黒矢印）を認める。大孔レベル（青破線）、第1頸椎レベル（赤矢印）

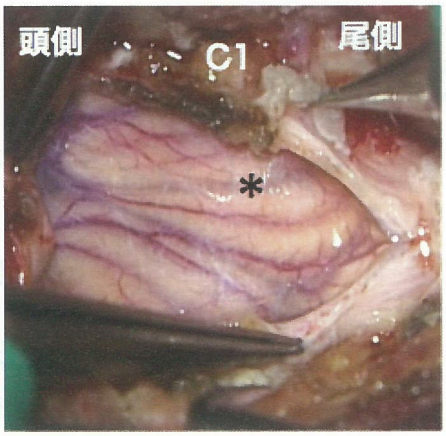

図2：術中写真
後頭骨の一部と第1頸椎の後弓を削除した後に、硬膜を切開し、小脳扁桃（*）を確認した。

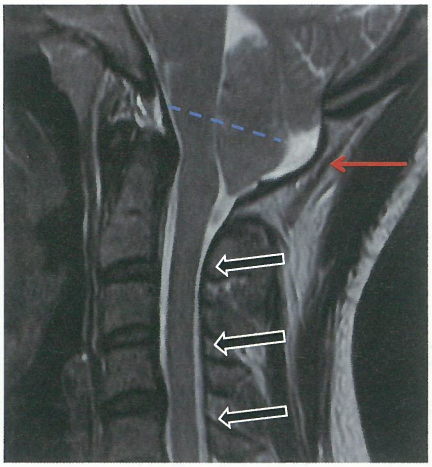

図3：術後MRI
大孔は減圧され、脊髄空洞症の所見は改善している。大孔レベル（青破線）、第1頸椎レベル（赤矢印）

る嚥下障害や無呼吸などの症状が多く、それ以降は後頭部痛や、脊髄空洞症による側彎や四肢体幹の疼痛が多くなる。成人期では脊髄空洞症の症状が多く、脳幹症状として睡眠時の無呼吸を呈することもある[1)]。

キアリ奇形Ⅰ型に対して大孔減圧術を受けた87人の小児患者での報告では、術前にみられた神経脱落症状は72.4%で改善し、小脳扁桃の挙上は75.9%で、脊髄空洞の消退は90.8%で得られている[2)]。一方で、術後には22%で症状が再発し、その症状としては頭痛が最も多く、7%では再度の減圧術を要した事が報告されている[3)]。

【参考文献】

1) 太田富雄. 脳神経外科学改訂第11版. 金芳堂, 京都市, 2012, pp1901−1907
2) Xie, D. et al. : Syrinx resolution is correlated with the upward shifting of cerebellar tonsil following posterior fossa decompression in pediatric patients with Chiari malformation type I. Eur Spine J 24 : 155−161, 2015
3) McGirt, M. et al. : Symptom recurrence after suboccipital decompression for pediatric Chiari I malformation: analysis of 256 consecutive cases. Childs Nerv Syst 24 : 1333−1339, 2008