図説脳神経外科（第106回）

海綿静脈洞部硬膜動静脈瘻

伊東　夏子[1)]、西牟田　洋介[1)]、永山　哲也[2)]、菅田　真生[2)]
貞村　祐子[1)]、花谷　亮典[1)]、時村　洋[1)]、有田　和徳[1)]

[1)] 鹿児島大学大学院医歯学総合研究科脳神経外科学、[2)] 同客員研究員

【はじめに】

硬膜動静脈瘻（dAVF）は硬膜を介して動静脈シャントが形成される疾患である。日本人における発生率は0.29人/10万人/年である。硬膜動静脈瘻は、脳や脊髄を包む硬膜のどこにでも発生する可能性があり、静脈の流出経路に基づいて多彩な症状を呈する。治療法としては血管内手術、定位放射線治療、開頭術とそれらの組み合わせと多岐にわたる。今回は、眼症状で発症することが多い海綿静脈洞部cavernous sinus dAVF（CS dAVF）について紹介する。

【症例】

60歳代女性。２か月前から持続する左眼球結膜の充血を主訴に近医眼科を受診し、当科へ紹介となった。当科受診時は結膜の充血、浮腫ともに悪化しており（図１A）、眼球運動障害（左外転神経麻痺）も認めた。頭部MRI（Ｔ２強調像）にて左上眼静脈の拡張（図２A矢印）、MRAにて左内頸動脈海綿静脈洞部後内側に異常影を認めた（図２B矢印）。脳血管撮影を行うと内頸動脈と外頸動脈からシャント血流を認め、海綿静脈洞を介し左上眼静脈へ流出していた（図３A矢頭）。局所麻酔下に経静脈的にプラチナコイルを用いた塞栓術を行った。下錐体静脈洞から海綿静脈洞内にマイクロカテーテルを進め、逆流している左上眼静脈からシャントポイントを含めた海綿静脈洞内をコイルにて閉塞した（図３B矢印）。コイル塞栓後、シャント血流は消失し、症状も速やかに消失した（図１B）。その後症状の再発はなく、術後１年半後のMRIでは上眼静脈の拡張もなく、左内頸動脈周囲の異常影も消失し、経過は良好である。

【考察】

硬膜動静脈瘻（dAVF）は頭蓋内血管奇形の10～15%を占める。原因は未だ明らかではなく、静脈洞血栓症、開頭術後、頭部外傷などがその発生に関与していると言われている。海綿静脈洞部は最大の好発部位（全dAVFの43.6%[1)]）であり、中年女性に多い。海綿静脈洞に流入したシャント血流は、本来ならばそこに流入するはずの眼静脈や多岐にわたる頭蓋内静脈へ逆流する。シャント血流が流出す

る静脈に応じて、眼球結膜の充血浮腫、眼痛、眼球突出、複視、視力障害、頭痛、耳鳴、けいれん、脳出血による意識障害などの多彩な症状が出現する。特にdAVFから頭蓋内皮質静脈への逆流を認めた場合、年間の死亡率は10.4%、脳出血率は8.1%、症状の進行は6.9%に認めると報告され[2,3]、生命予後と機能的予後ともに不良である。

治療は、脳血管内治療、定位放射線治療、開頭術などがあるが、複合的に治療を行うことも多い。血管内治療においては、本例のように経静脈的塞栓術が主となるが、経動脈的塞栓もオプションとなっている。

鹿児島大学脳神経ならびに関連施設では血管内治療を第一選択とし、定位放射線治療、開頭術などを組み合わせて治療しているが、長期的な経過観察が可能であった海綿静脈洞部硬膜動静脈瘻63例では症状の改善率は96.2%と高率であった。

【参考文献】

1）Hiramatsu M, et al. Neurol Med Chir (Tokyo) 54 : 63−71, 2014

2）Cognard C, et al. Radiology194 : 671−80, 1995

3）Van Dijk JM, et al. Stroke33 : 1233−1236, 2002

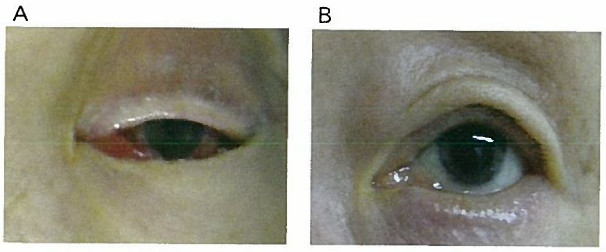

図１　患者の左眼

A．治療前: 眼瞼結膜の充血と眼瞼の浮腫を認め、開瞼が困難となっている。

B．治療後：充血、浮腫ともに消失しており、開瞼もスムーズである。

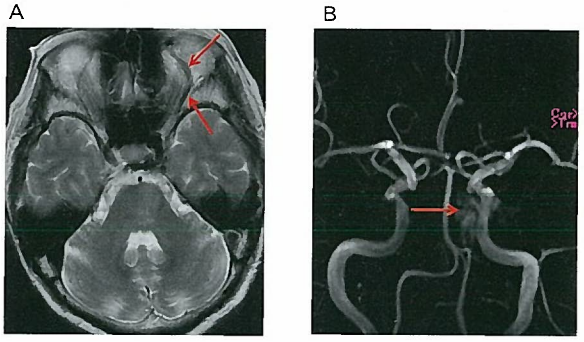

図２　術前MRIとMRA

A．MRI：Ｔ２強調像で左上眼静脈の拡張が認められる(矢印)。

B．MRA：左内頸動内側に異常陰影が認められる(矢印)。

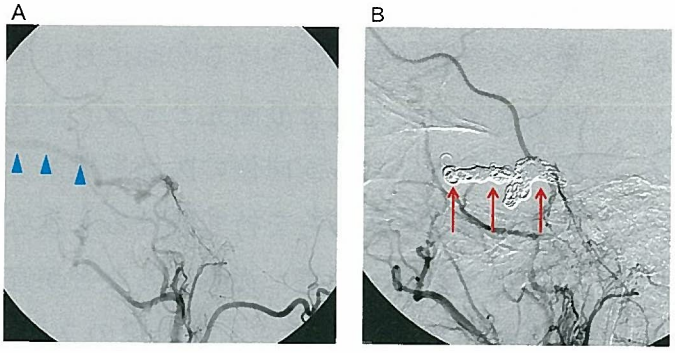

図３　コイル塞栓術中DSA

A．塞栓術前:左外頸動脈撮影側面像にて海綿静脈洞の描出とそこから左上眼静脈に逆流するシャント血流(矢頭)が認められる。

B．塞栓術後: 左外頸動脈撮影側面像にてシャント血流の消失が認められる. 矢印は海綿静脈洞から左上眼静脈に塞栓したコイル塊。