図説脳神経外科（第101回）

頭血腫

笠毛　友揮、藤尾　信吾、大吉　達樹、花谷　亮典、有田　和徳
鹿児島大学大学院医歯学総合研究科脳神経外科学

【はじめに】

生後間もない新生児の頭部にはしばしば“こぶ”が認められる。この“こぶ”には１）産瘤、２）帽状腱膜下血腫、３）頭血腫の３つがある。産瘤は頭蓋骨が産道内で変形し頭皮内および皮下に血腫ないし浮腫をきたして瘤となったもので、波動を触れず24時間以内に消失する。いわゆる頭血腫は骨膜下血腫を指し、通常は分娩外傷に伴って発生する[1)]。血腫は頭蓋骨縫合線や大泉門を超えないことが特徴である。一般的に数週間以内に消失するが、時に石灰化し、外科的治療を必要とすることがある。

【症例】

在胎40週２日で経腟分娩。出生体重3,044gで周産期に異常なかったが、出生時に血腫と思われるやわらかい腫瘤を右頭頂部に指摘されていた。その後、腫瘤の退縮はなく、次第に硬くなり当科受診となった。成長や発達に異常はなく、外表奇形も認めない。触診では右頭頂部に固い腫瘤を触れる。神経学的に異常所見はない。CTでは右頭頂部に高吸収の腫瘤を認め、頭蓋骨と連続する石灰化を伴っていた（図１）。頭蓋骨の3DCTでは右頭頂部に突出する骨化した腫瘤を認める（図２）。石灰化頭血腫と考えられたが、血管腫や骨腫瘍の可能性も否定できず、鑑別ならびに整容的観点から切除術となった。

【手術】

腫瘤を囲むように逆U字型の皮膚切開を加え、骨膜下に剥離を行い頭皮を翻転した（図３）。ドリルを用いて頂点から周囲に向けて骨化部位の開窓を行うと、内部にはわずかな古い血腫と固い結合組織を認めた（図４）。これらの組織を除去し、周囲の膨隆部分をドリルで滑らかに形成した（図５）。術後3DCTでも頭蓋骨形状は整容上も問題なく形成がなされていることが確認できる（図６）。

【考察】

新生児の頭血腫は全分娩の１～２％にみられる。分娩外傷に伴って発生することが多いが、正常経腟分娩でも起こり得る。その大部分は自然に吸収され、予後良好とされる[2)]。しかし一部は感染や骨化を合併し、治療に難渋するものが報告

されている[3]。頭血腫を穿刺することで血腫を縮小し得たとする報告[4]がある一方、感染のリスクとなるため穿刺は禁忌とする報告[5]もあり議論の分かれるところである。骨化した頭血腫の場合には、1～2ヶ月経過を見ても退縮傾向がなければ、本例のごとく切除-頭蓋形成が必要となる場合がある。

【参考文献】

1）前田　剛ら: 頭部外傷. 太田富雄ら 編集. 脳神経外科学改訂第11版: 1745-1746, 2012

2）村上富美子ら: 皮膚臨床38: 985-988, 1996

3）Miedema CJ, et al: Eur J Med Res 4:8-10, 1999

4）Smets, et al: Eur J Pediatr 169: 617, 2009

5）吉永敏弘ら: 小児の脳神経 28: 16-18, 2003

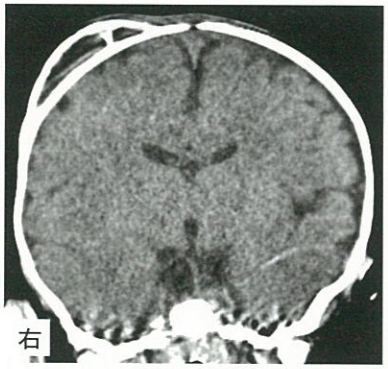

図１：右頭頂部に、骨化を伴い内部は低吸収域の腫瘤が認められる

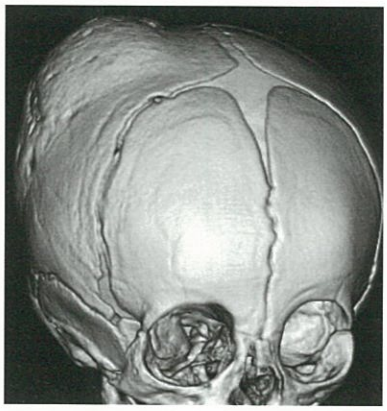

図２：3DCTでは右頭頂骨の突出として描出される

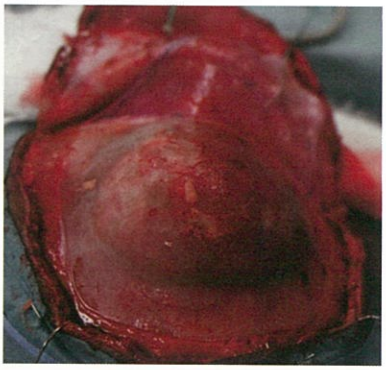

図３：病巣を十分に露出するように、皮膚を骨膜下に翻転した

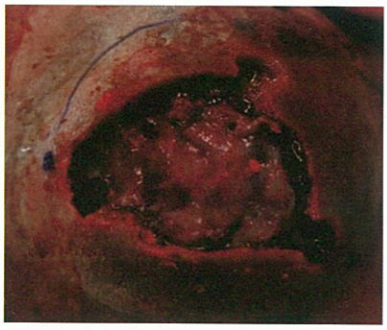

図４：内部は古い血腫と固い結合組織であった

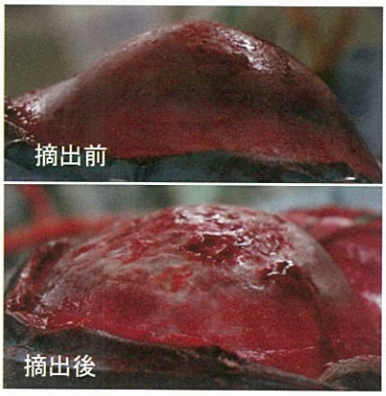

図５：摘出前と摘出後

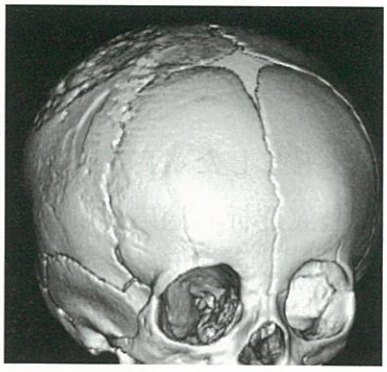

図６：術後の頭蓋骨3DCT　骨化を伴う頭血腫は切除され、頭蓋骨の形状は整えられている