

## A 型胃炎に悪性貧血，早期胃癌を合併した 1 例

小吉尚裕，前田英仁，福迫哲史，石田紀久，猪狩洋介，  
佐々木文郷，藤田浩，菰原義弘，井戸章雄

## A型胃炎に悪性貧血，早期胃癌を合併した1例

小吉尚裕<sup>1</sup>，前田英仁<sup>1</sup>，福迫哲史<sup>1</sup>，石田紀久<sup>2</sup>，猪狩洋介<sup>2</sup>，  
佐々木文郷<sup>3</sup>，藤田浩<sup>1</sup>，菰原義弘<sup>4</sup>，井戸章雄<sup>3</sup>

1. 出水総合医療センター 消化器内科， 2. 出水総合医療センター 内科  
3. 鹿児島大学大学院医歯学総合研究科 消化器疾患・生活習慣病学， 4. 熊本大学大学院 生命科学研究部 細胞病理学講座

### A case of type A gastritis complicated by pernicious anemia and early gastric cancer

Naohiro KOYOSHI<sup>1</sup>， Hidehito MAEDA<sup>1</sup>， Satoshi FUKUZAKO<sup>1</sup>， Toshihisa ISHIDA<sup>2</sup>，  
Yosuke IKARI<sup>2</sup>， Fumisato SASAKI<sup>3</sup>， Hiroshi FUJITA<sup>1</sup>， Yoshihiro KOMOHARA<sup>4</sup>， Akio IDO<sup>3</sup>

- 1) Department of Gastroenterology, Izumi General Medical Center  
2) Department of Internal Medicine, Izumi General Medical Center  
3) Department of Digestive digestive and Lifestyle Diseases, Kagoshima University Graduate School of Medical and Dental Sciences  
4) Department of Cell Pathology, Graduate School of Medical Sciences, Faculty of Life Sciences, Kumamoto University  
(Received 26 March 2020; Revised 17 June 2020; Accepted 3 August 2020)

\* Address to correspondence

Hidehito MAEDA

Department of Gastroenterology, Izumi General Medical Center,  
520 Myojin, Izumi, Kagoshima Japan, 899-0131

Phone: +81-996-67-1611

e-mail: k4589502@kadai.jp

### Abstract

An 86-year-old man presented to our hospital with a 1-week history of undifferentiated dizziness. He was hospitalized for intensive evaluation as hematological tests showed severe anemia (Hb5.3g/dL), along with giant erythroblastic anemia.

Based on the results of hematological analysis and esophagogastroduodenoscopy findings, we diagnosed the patient with pernicious anemia caused by type A gastritis. His pernicious anemia was treated by intramuscular injections of vitamin B12, which improved the anemia.

Esophagogastroduodenoscopy also showed a 25-mm sized polypoid lesion in the upper-posterior wall of the stomach. Therefore, he underwent further evaluation with esophagogastroduodenoscopy, endoscopic ultrasonography, contrast-enhanced CT, and biopsy. Based on the results, we diagnosed the patient with early gastric well-differentiated tubular adenocarcinoma for which a curative endoscopic submucosal dissection (ESD) was performed. Furthermore, another 10-mm sized elevated-type lesion with no continuity was observed, which was also a well-differentiated tubular adenocarcinoma.

As the number of patients with *Helicobacter pylori* infection is decreasing, physicians need to be aware of type A gastritis.

## 和文抄録

症例は86歳男性。1週間前よりふらつきが出現するようになったため当院を受診した。血液検査でHb5.3g/dLと重度の貧血を認めたため精査目的に入院となった。巨赤芽球性貧血であり、血液検査、内視鏡所見からA型胃炎に伴う悪性貧血と診断した。ビタミンB12を筋肉内投与することで貧血は改善した。また胃体上部後壁に25mm大の0-I病変を認め、生検で高分化管状腺癌の診断であった。内視鏡検査、超音波内視鏡検査、造影CT検査を施行し、早期胃癌と診断した。内視鏡的粘膜下層剥離術を施行し、最終病理診断では深達度は粘膜にとどまり内視鏡的根治度Aであった。またその近傍に連続性を持たない10mm大の0-II a病変を認め、同病変も高分化管状腺癌であった。

日常診療の際には、貧血の原因としてA型胃炎を念頭に置く必要があり、悪性貧血、胃癌の合併に注意を要する。H. pylori感染とそれに伴う疾患が減少する中で、今後A型胃炎の特徴について熟知する必要があると考える。

**Key words:** A型胃炎, 悪性貧血, 早期胃癌, 内視鏡的粘膜下層剥離術

## 緒言

近年、Helicobacter pylori感染による慢性胃炎であるB型胃炎が減少し、A型胃炎が注目されるようになった。A型胃炎はStricklandらが提唱した特殊型胃炎であり、胃体部には高度萎縮があるが前庭部には萎縮を認めない、逆萎縮パターンを呈する胃炎である。それに伴い、無酸症、高ガストリン血症を呈し、悪性貧血と共に胃癌や胃NET (Neuroendocrine tumor) の発生母地として知られている<sup>1,2)</sup>。A型胃炎は無症状のまま緩徐な進行を示し、病後期に出現する症状も非特異的なため、診断されていない症例も多いと考えられており、日常診療の際にはA型胃炎を念頭に置く必要がある<sup>3,4)</sup>。今回我々は悪性貧血を伴うA型胃炎に合併した早期胃癌に対して、内視鏡的粘膜下層剥離術 (ESD) を施行した1例を経験したので報告する。

## 症例

患者：86歳男性

主訴：ふらつき

既往歴：前立腺肥大症

家族歴：特記すべきことなし

生活歴：機会飲酒, 喫煙歴なし

現病歴：半年前より短期記憶障害を認めるようになった。

1週間前より、ふらつきが出現するようになったため当院受診。血液検査でHb5.3g/dLと重度の貧血を認めたため精査目的に入院となった。

現症：身長150cm, 体重50kg, 体温36.5度, 血圧123/74mmHg, 脈拍78分・整, 意識清明, 眼瞼結膜に貧血あり, 眼球結膜黄染なし, 表在リンパ節を触れず, 胸部に異常所見なし, 腹部は特に異常なし, Babinski反射陽性, 改定長谷川式簡易知能評価スケール 15/30点。

血液生化学的検査 (表1)：汎血球減少を認め、MCV高値の巨赤芽球性貧血を認めた。無効造血による血清LDH値の上昇を認めた。血清ビタミンB12値は低値であり、貧血の原因は悪性貧血であると診断した。抗内因子抗体陽性, 抗胃壁細胞抗体陽性, 血清ガストリン値の上昇, 血清ペプシノーゲン I (PG I) 値の低下, ペプシノーゲン I / ペプシノーゲン II (PG II) 比の低下を認めたことから、悪性貧血の原因としてA型胃炎が考えられ、上部消化管内視鏡検査を施行した。

上部消化管内視鏡検査所見 (図1)：open typeの萎縮を認め、前庭部まで萎縮を認めた。体下部大彎にはキサントーマを認めた。体上部大彎より生検を施行した。Hematoxylin and eosin (H.E.)染色では、粘膜上皮の完全型腸上皮化生と胃底腺の萎縮を認めた。免疫組織化学的所見ではクロモグラ

表1 血液生化学的検査

Hematology		Biochemistry			
WBC	1900 / $\mu$ L	TP	5.1 g/dL	ビタミン B12	51 pg/mL
Neu	60.8 %	Alb	3.4 g/dL	坑内因子抗体	(+)
Lym	32.4 %	AST	23 U/L	抗胃壁細胞抗体	40 倍
Mo	1.6 %	ALT	18 U/L	ガストリン	220 pg/mL
Eo	3.2 %	LDH	833 U/L	ペプシノーゲン I	3.8 ng/mL
Ba	0.4 %	(LDH1)	59 %	ペプシノーゲン II	4.3 ng/mL
RBC	120 万 / $\mu$ L	ALP	187 U/L	ペプシノーゲン I / II 比	0.9
Hb	5.3 g/dL	$\gamma$ -GTP	7 U/L	抗 H. pylori IgG 抗体	1.3 U/mL
Hct	14.9 %	T-Bil	1.87 mg/dL	尿素呼吸気試験	1.1 ‰
MCV	124.9 fL	D-Bil	0.92 mg/dL		
Plt	2.4 万 / $\mu$ L	BUN	16 mg/dL		
		Cre	0.87 mg/dL		
Coagulation		Na	138 mEq/L		
PT	59 %	K	3.6 mEq/L		
APTT	30.0 sec	Cl	107 mEq/L		
		CK	22 U/L		
		AMY	46 U/L		
		Fe	128 $\mu$ g/dL		
		フェリチン	193.41 ng/ml		

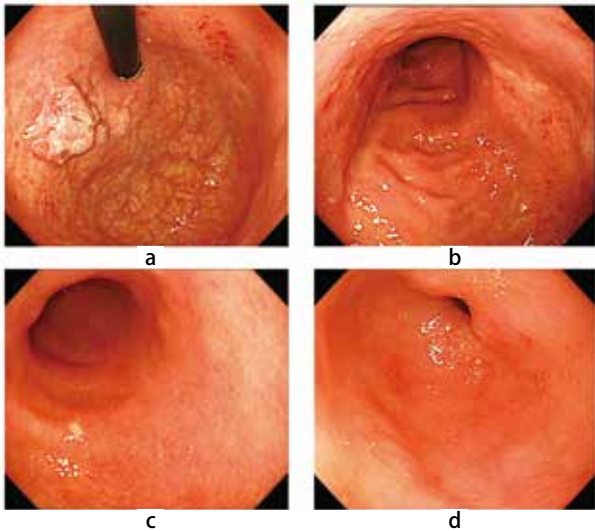


図1  
 a：穹窿部大彎；血管透見が著明な褪色調の萎縮粘膜を認め、萎縮が体部小彎側で噴門を越え大彎に進展する開放型open typeの萎縮性変化を認めた。  
 また、体上部小彎後壁寄りに後述の0-I 病変を認めた。  
 b,c：体部；大彎のひだの消失を認め、褪色調の萎縮粘膜を認めた。また、体下部大彎にキサントーマを認めた。  
 d：前庭部；軽度まだら色調変化を認め、ピロリ菌感染による萎縮が否定できない所見であった。ただし、体部の萎縮と比較すると萎縮の程度は弱く、全体的にはいわゆる逆萎縮パターンを呈していた。

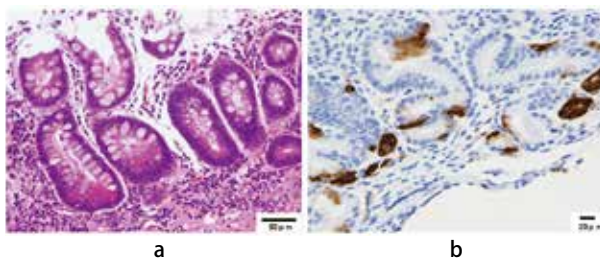


図2  
 a：HE染色；粘膜上皮には完全型腸上皮化生を認め、胃底腺の萎縮と軽度の炎症，線維化を認めた。  
 b：免疫組織化学的所見；クロモグラニンA陽性細胞の軽度増加と内分泌細胞巣を示唆する所見が認められた。

ニンA陽性細胞の軽度増加が見られ、典型的ではないもののendocrine cell micronest (ECM) を示唆する所見が認められた(図2)。以上より血液検査の所見とあわせて、A型胃炎と診断した。悪性貧血に対してビタミンB12の筋注を週1回行ったところ、著明な改善を認めた。貧血の改善に伴い主訴のふらつきは改善したが、Babinski反射、認知症の改善は認めなかった。

また、高度の萎縮粘膜を背景とした体上部小彎後壁寄りに25mm大の粘液附着を伴う0-I 病変を認めた。表面は絨毛状で易出血性であり、生検では高分化管状腺癌であった。超音波内視鏡検査では粘膜下層は保たれていた(図3)。以上よりESDを施行し、最終病理診断では25×20mm大の高分化>中分化の管状腺癌で、深達度は粘膜にとどまって

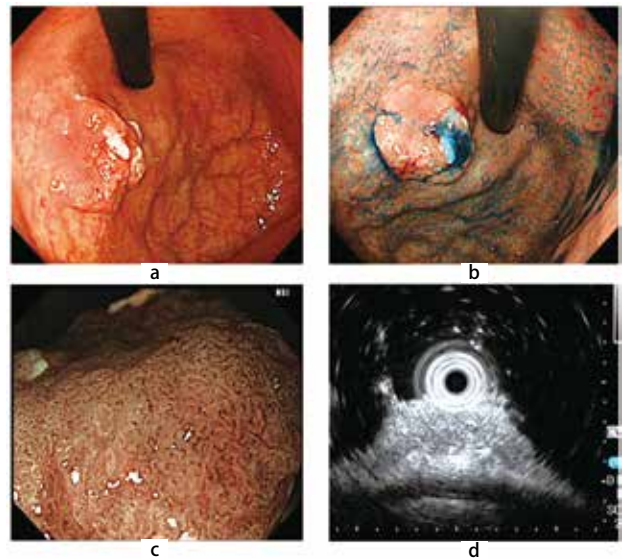


図3  
 a：体上部小彎後壁寄りに25mm大の粘液附着を伴う0-I病変を認めた。  
 b：インジゴカルミン散布像。病変の境界は明瞭であった。  
 c：Narrow-band imaging 併用拡大観察では、腫瘍部は脳回状の不整な表面構造を認めた。  
 d：20MHzの細径プローブを使用した超音波内視鏡検査では、粘膜下層への浸潤を疑う所見を認めなかった。

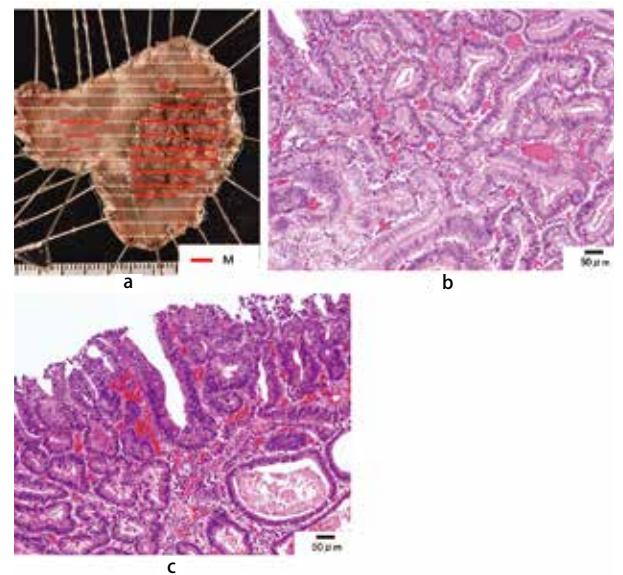


図4  
 a：最大径25mm大の0-I病変と最大径10mm大の0-IIa病変を認めた。赤線は癌の存在範囲で、いずれも粘膜内病変であった。  
 b:0-I病変のHE像 c:0-IIa病変のHE像

おり、リンパ管侵襲陰性、脈管侵襲陰性、切除断端陰性であり、胃癌治療ガイドライン(20185)による内視鏡的根治度A(eCuraA)であった。また、上記病変の近傍に連続性を持たない10mm程度の0-IIa病変を認め、同病変も含めてESDを行ったところ、10×9mm大の高分化の管状腺癌で、深達度は粘膜にとどまっており、リンパ管侵襲陰性、脈管侵襲陰性、切除断端陰性でeCuraAであった(図4)。周囲の組織で

は、粘膜上皮の完全型腸上皮化生と胃底腺の萎縮を認め、ECMを示唆する所見を認めた。

## 考察

A型胃炎は、抗胃壁細胞抗体や抗内因子抗体がその発生に関与しており、ビタミンB12の吸収が障害され、進行すると悪性貧血を呈する。悪性貧血の年間発症率は人口10万人対1-5人と推定されているが<sup>6)</sup>、A型胃炎の患者の39.1%に悪性貧血を認めたとの報告がある<sup>10)</sup>。末梢血液学的検査では大球性貧血、白血球減少、血小板減少の汎血球減少と共に、無効造血を反映して間接ビリルビンの上昇とLDH高値とが見られる。血清ビタミンB12濃度は300pg/mL以上は正常、200pg/mL以下は低値と判断される<sup>6,8)</sup>。A型胃炎の診断の契機は血液検査異常(貧血)が最も多いとされており<sup>9)</sup>、本症例でも血液検査にてMCV高値の貧血と汎血球減少、LDH高値、血清ビタミンB12濃度の減少から悪性貧血と診断し、A型胃炎の可能性を考えた。

またA型胃炎には、指趾の痺れ、亜急性連合性脊髄変性症による歩行障害、中枢神経障害などの神経学的症状も見られることがある<sup>3)</sup>。本症例でもBabinski反射陽性、認知症の神経学的所見が見られたが、いずれもビタミンB12の補充では改善しなかった。

A型胃炎には確立した診断基準がなく、内視鏡所見、H. pylori検査、病理所見、血液検査所見をあわせて総合的に判断する<sup>3)</sup>。本症例での内視鏡所見は穹窿部大彎に萎縮を認め、open typeの萎縮を呈していたが、前庭部まで萎縮を認めていた。A型胃炎の24.4%にH. pylori感染を合併していたとの報告があり<sup>10)</sup>、H. pylori感染を合併した場合は幽門前庭部にも炎症所見を認めるとされている<sup>3)</sup>。本症例では、H. pylori検査は血清抗H. pylori IgG抗体陰性、尿素呼気試験陰性であったため現感染は否定的であったが、キサントーマを認めたためH. pylori感染の既往は否定できず、自然除菌の可能性があると考えられた。また病理所見では、体上部大彎からの生検組織にて典型的ではないもののECMを示唆する所見が認められた。ECMの陽性率は64%であったとの報告があり<sup>11)</sup>、組織像だけではA型胃炎と診断できない症例もあると考える。血液検査では抗胃壁細胞抗体の感度は81%、特異度は90%、抗内因子抗体の感度は27%、特異度は100%と報告されており<sup>12)</sup>、A型胃炎であっても陰性例は見られる。血清ガストリンの平均値は1274±250pg/mLであったが200pg/mL以下の症例も認めたとの報告があり<sup>7)</sup>、カットオフ値は定まっていない。本症例でも血清ガストリン値は220pg/mLと高度の上昇は認めなかった。低PG I血症、PG I/II比の低下も認めるとされており<sup>3)</sup>、本症例は同様の結果であった。以上の内視鏡所見、H. pylori検査、病理所見、血液検査所見を

総合的に判断し、本症例はA型胃炎が背景にあると診断した。

A型胃炎に合併する胃癌はA型胃炎の晩期に多く見られ、その多くは萎縮が高度な胃体部に発生する隆起型の高分化型腺癌であると報告されている<sup>13)</sup>。胃癌発症の機序に関しては、無酸により窒素産生菌が増殖することで産生されるニトロソアミンなどの窒素化合物による影響や、高ガストリン血症による胃底腺へのtrophic actionなどが考えられているが、いまだ明確な機序は分かっていない<sup>13)</sup>。A型胃炎のNETを含めた腫瘍のサーベイランス目的の内視鏡検査の頻度に関して一定の見解はなく、アメリカ消化器内視鏡学会は定期的な検査は推奨していないが、ヨーロッパMAPSガイドラインでは高度萎縮や腸上皮化生を認める例は3年ごとの内視鏡検査を推奨している<sup>3,5)</sup>。本症例では、25mm大の0-I病変とその近傍に連続性を持たない10mm程度の0-II a病変を認め、同病変も含めてESDを行ったところ、高分化管状腺癌であった。今後再発、多発病変の出現の有無について厳重な経過観察が必要と考える。本症例の胃癌病巣は免疫染色の結果、CD10(+), MUC5AC(-), MUC6(-)であり、小腸型と診断した。高分化型早期胃癌の粘液形質は、胃型25%、胃腸型35%、小腸型40%と報告されている<sup>16)</sup>。A型胃炎に合併した胃癌の粘液形質に関しては、今後の症例の蓄積が必要である。

## 結語

今回の症例では、貧血は癌からの出血ではなく、悪性貧血が原因であり、ビタミンB12の投与により著明な改善を認めた。また、早期胃癌を合併しており、ESDで治療を行うことができた。日常診療の際には、貧血の原因としてA型胃炎を念頭に置く必要があり、悪性貧血、胃癌の合併に注意を要する。H. pylori感染とそれに伴う疾患が減少する中で、今後A型胃炎の特徴についても十分に熟知する必要がある。

なお、本症例の要旨は第114回日本消化器病学会九州支部例会(2019年11月、宮崎)にて報告した。

## 利益相反

当論文の公表にあたり、開示すべき利益相反はない。

## 文献

1. Strickland RG, Mackay IR. A reappraisal of nature and significance of chronic atrophic gastritis. *Am J Dig Dis* 1973;18:426-440.
2. 春馬賢, 末廣満彦, 河本博文. 胃炎を見直す-胃炎の病態を理解し、正しく分類し、適切な対処を行うために-

- 日本内科学会雑誌2017;106:2188-2195.
- 3.今村祐志. A型胃炎（自己免疫性胃炎）の診断. 日本消化器内視鏡学会雑誌 2018;60:1444-1449.
  - 4.Kulnigg-Dabsch S. Autoimmune gastritis. Wien Med Wochenschr 2016;166:424-430.
  5. 日本胃癌学会編：胃癌治療ガイドライン（医師用）第5版，金原出版，2018.
  - 6.廣川誠. 3. 悪性貧血. 日本内科学会雑誌 2014;103:1609-1612.
  - 7.Notsu T, Adachi K, Mishiro T, et al. Prevalence of Autoimmune Gastritis in Individuals Undergoing Medical Checkups in Japan. Intern Med 2019;58:1817-1823.
  - 8.Matchar DB, McCrory DC, Millington DS, Feussner JR. Performance of the serum cobalamin assay for diagnosis of cobalamin deficiency. Am J Med Sci 1994;308:276-283.
  - 9.Miceli E, Lenti MV, Padula D, et al. Common features of patients with autoimmune atrophic gastritis. Clin Gastroenterol Hepatol 2012;10:812-814.
  - 10.Sato Y, Imamura H, Kaizaki Y, et al. Management and clinical outcomes of type I gastric carcinoid patients: retrospective, multicenter study in Japan. Dig Endosc 2014;26:377-384.
  - 11.Terao S, Suzuki S, Yaita H, et al. Multicenter study of autoimmune gastritis in Japan: Clinical and endoscopic characteristics. Dig Endosc 2020;32:364-372.
  - 12.Lahner E, Norman GL, Severi C, et al. Reassessment of intrinsic factor and parietal cell autoantibodies in atrophic gastritis with respect to cobalamin deficiency. Am J Gastroenterol 2009;104:2071-2079.
  - 13.八坂弘樹, 蔵原晃一, 大城由美, 他. A型胃炎に合併した胃癌症例の特徴. 胃と腸 2019;54:1025-1034.
  - 14.Hirota WK, Zuckerman MJ, Adler DG, et al. ASGE guideline : the role of endoscopy in the surveillance of premalignant conditions of the upper GI tract. Gastrointest Endosc 2006;63:570-580.
  - 15.Dinis-Ribeiro M, Areia M, de Vries AC, et al. Management of precancerous conditions and lesions in the stomach (MAPS) : guideline from the European Society of Gastrointestinal Endoscopy (ESGE) , European Helicobacter Study Group (EHS) , European Society of Pathology (ESP) , and the Sociedade Portuguesa de Endoscopia Digestiva (SPED) . Endoscopy 2012;44:74-94.
  - 16.渡辺玄, 渡辺英伸, 味岡洋一, 他. 胃型の高分化型早期胃癌の病理学的特徴. 胃と腸 2003;38:693-700.