

# 直腸癌に対するロボット支援下手術の安全な導入と初症例の報告

北菌正樹, 大山智宏, 上村真弓, 池田直隆, 梅木祐介, 豊崎良一, 末永豊邦

## 直腸癌に対するロボット支援下手術の安全な導入と初症例の報告

北藪正樹, 大山智宏, 上村真弓, 池田直隆, 梅木祐介, 豊崎良一, 末永豊邦

鹿児島共済会南風病院外科

### The Safe Implementation of the Robotic-assisted Surgery for Rectal Cancer and the Report of First Case

Masaki KITAZONO, Tomohiro OYAMA, Mayumi KANMURA, Naotaka IKEDA,  
Yusuke UMEKI, Ryouichi TOYOSAKI, Toyokuni SUENAGA

Department of Surgery, Nanpuh Hospital, Kagoshima  
(Received 17 February 2020; Revised 29 May 2020; Accepted 26 June 2020)

\* Address to correspondence

Masaki KITAZONO  
Department of Surgery, Nanpuh Hospital  
14-3 Nagata, Kagoshima Japan 892-0854  
Phone: +81-99-226-9111  
e-mail: opera\_2@hotmail.com

### Abstract

In January 2016, our hospital performed robotic-assisted surgery with da Vinci Xi for colorectal cancer. After observing robotic surgery at a major institution in Japan, our surgery team, including a nurse, a clinical engineer and anesthesiologists, attended a distributor-led training course and performed simulations to receive the certification required by the distributor. We conducted the first robotic-assisted surgery for colorectal cancer after obtaining the approval from the Nanpuh hospital ethics committee. The first case for a robotic-assisted surgery was a 63-year-old woman with a carcinoma in her rectal Ra. A proctor physician was invited from a major institution in Japan to supervise a robot-assisted lower anterior rectal resection. We performed D3 dissection for the rectal cancer by using the four metal ports for the robot and two for an assistant, six ports in total. A robotic-assisted mesorectal dissection was performed. The rectum was dissected laparoscopically using an automatic suture, and a colon-rectal anastomosis was performed using an automatic anastomosis device. Operative time was 5 hours and 10 minutes and the blood loss was 5 mL. The patient was discharged on the sixth postoperative day with no intraoperative or postoperative complications. We report the first case of robot-assisted surgery for rectal cancer, including a review of the literature.

**Key words:** Robotic surgery, Low anterior resection, da Vinci Xi

## 和文抄録

当院は、2016年1月に直腸癌手術に対しda Vinci Xiによるロボット支援下手術を導入した。国内の主要施設の手術見学会後、販売会社主導のトレーニングコースを受講し、看護師・臨床工学士・麻酔科医とともにシミュレーションを行い、販売会社の定めるcertificationを取得した。院内の倫理委員会の承認後、直腸癌に対する初めてのロボット支援下手術を行った。最初のロボット支援下手術症例は63歳の女性で直腸Raに癌腫を認めた。国内の主要施設からプロクター医師を招聘しロボット支援下直腸低位前方切除術を施行した。ロボット用の金属ポート4本と助手用のポート2本の6点ポートで、直腸の剥離・受動を行い、D3郭清を行った。ロボット支援下に直腸間膜切離を行い、腹腔鏡下に自動縫合器を用いて直腸を切離し、自動吻合器を用いて結腸-直腸吻合を施行した。手術時間は5時間10分で、出血量は5mLであった。術中・術後合併症なく、術後6日目に退院となった。直腸癌に対しロボット支援下手術を安全に導入することができたので、文献的考察を含め初症例の報告をする。

## はじめに

ロボット支援下手術は婦人科・泌尿器科領域において広く普及している。近年、消化器外科領域においても徐々に件数が増加しつつあり、関連した論文が散見される<sup>1)</sup>。大腸疾患に対するロボット支援下手術はWeberらによって初めて報告され<sup>2)</sup>、本邦では2009年に藤田保健衛生大学にて初めて施行された<sup>3)</sup>。

当院では、直腸癌に対するロボット支援下手術が保険収載される以前の2016年1月に、当院の倫理委員会の承認を経てda Vinci Xiによる直腸癌に対するロボット支援下手術を導入した。今回、直腸癌に対するロボット支援下手術を安全に導入した初症例について、導入までの取り組みと症例の経過について報告する。

## ロボット手術導入までの取り組み

当院の外科医師・手術部スタッフ・臨床工学士ともにロボット支援下手術は未経験であった。通常、ロボット支援下手術を導入する施設は、保険診療が認められている泌尿器科が院内に存在することが多いが、当院には診療科としての泌尿器科が存在しないため、経済的・経営学的にもハンディキャップ(当院負担の自由診療)を負わなければならなかった。医師2名・看護師2名、臨床工学士1名で"da Vinci team"をつくり、国内の主要な施設の手術見学を行った。院内におけるシミュレーションやミニ豚を用いた手術トレーニングなど販売会社主導のトレーニングパス(図1)に従い認証登録を取得した。院内の倫理委員会において、直腸癌に対するロボット手術下手術に関する承認を得た後に、国内の主要施設からプロクター(ロボット手術指導)医師を招聘し初症例を行った(図2)。症例は、初症例のため肥満、腹部手術歴、重篤な併存疾患や呼吸器疾患を認めない症例を選択した。

## 症例

症例：63歳、女性。

主訴：下血。

家族歴・既往歴：特記すべきことなし。

現病歴：上記主訴のため近医で内視鏡検査を施行したところ、上部直腸(Ra)に半周性の進行癌を認め、手術目的にて当院へ紹介となった。術前画像検査では遠隔転移・リンパ節転移を認めず手術の方針となった。患者・家族との話し合いにて、ロボット支援下手術の導入に至る経緯とその有益性などを説明し、書面にて同意を得たため、当院でのロボット支援下手術第一例目の症例とした。

**入院時現症：**腹部手術痕無し。身長158.3 cm, 体重 51.5 kg, BMI 20.6

**血液検査所見：**WBC 5, 740/mm<sup>3</sup>, Hb 13.5 g/dL, Plt 22.5×10<sup>4</sup>/mm<sup>3</sup>, CEA 3.3 ng/mL, CA19-9 33.0 U/mL その他の血液生化学検査で特記すべき所見は認めなかった。

**下部内視鏡検査所見：**通常観察で上部直腸(Ra)に半周を占める2型進行癌が認められた。

**胸腹部造影CT所見：**CT colonographyにて第2ヒューストン弁のすぐ口側に表面陥凹を有する隆起性病変が認められ、直腸癌と考えられた。深達度はMP～SSが疑われた。腫瘍近傍に短径6mm程度のリンパ節が1-2個あり、転移が疑われた。胸部には異常所見は認められなかった。

## 手術と術後経過

2016年1月X日国内の主要施設から経験豊富なプロクター医師を招聘し、その指導下にロボット支援下手術を施行した。最初に臍部に12 mmのバルーン付きカメラポートを挿入して腹腔内を観察した。肝転移・播種病変や癒着などは認めなかった。ロボット用の金属ポートは、

## ロボット運用までのトレーニング

- ①オンライントレーニング：インターネットでの受講
- ②オンサイトトレーニング：ロボット納入後、実際の機器を使用したシステムのトレーニング
- ③オフサイトトレーニング：実験動物を用いたトレーニング
- ④症例見学：国内施設への手術見学
- ⑤シミュレーション：実際の症例を想定した実地訓練

図1 ロボット運用までのトレーニング内容

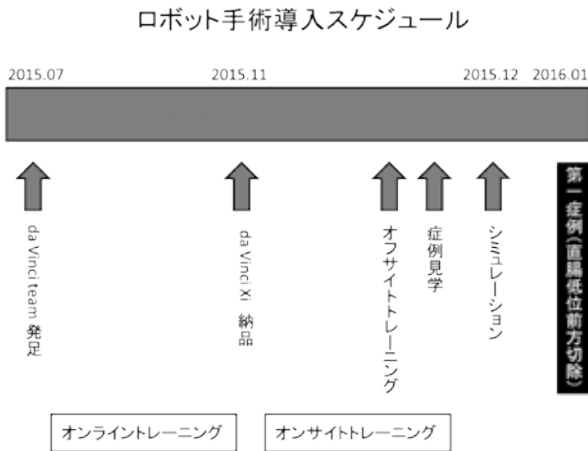


図2 第1症例までのスケジュール

図3のようにメーカーが推奨している斜め一直線になるように4本配置した。助手用のプラスチックポートは右上腹部と恥骨上に留置した。ポート挿入後に頭低位13度、右側低位13度の体位をとり、小腸を右上腹部に排除して術野を確保した。ペイシエントカート（ロボット本体）を患者の左側尾側よりロールイン（手術操作位置に移動すること）し、ロボット用の金属ポートにドッキングした。手術は腹腔鏡下低位前方切除と同様、内側アプローチで操作を開始し、下腸間膜動脈をクリッピングの後に切離し（図4）、No. 253のリンパ節を郭清した。左結腸動脈と下腸間膜静脈も同レベルにてクリッピングし切離した。外側からS状結腸および下行結腸を授動した後、直腸を全周に剥離し、切離予定線の直腸間膜の処理までロボット支援下に行った。腹腔鏡下に恥骨上の助手用ポートより自動縫合器を挿入し直腸切離を施行した。直腸切離後アンドック（ロボットと患者金属ポートの連結を解除すること）し、ロールアウト（ロボットを患者より離れた位置に移動すること）を行い、標本を臍部より摘出した。再気腹後に腹腔鏡下に自動吻合器を使用し結腸-直腸吻合を施行した。手術時間は5時間10分、出血量は5gであり、開腹手術と比較すると手術時間は長かったが、出血量は明らかに少なかった。腹腔鏡手術と比較した場合、ほぼ同様であった。特に術中・術後の合併症なく、術後6日目に軽快退院した。現在術後4年4か月経過しているが、再発の兆候は無い。

**考察**

本邦では、2012年に前立腺癌に対するロボット支援下手術が保険収載され、2018年4月に消化器外科領域においても食道癌、胃癌、直腸癌に対するロボット支援下手術が保険収載された。2009年から2016年までに直腸癌症例を中心に約1230例のロボット支援下手術が施行されたが4)、当院が導入した当時はロボット支援下手術の普及

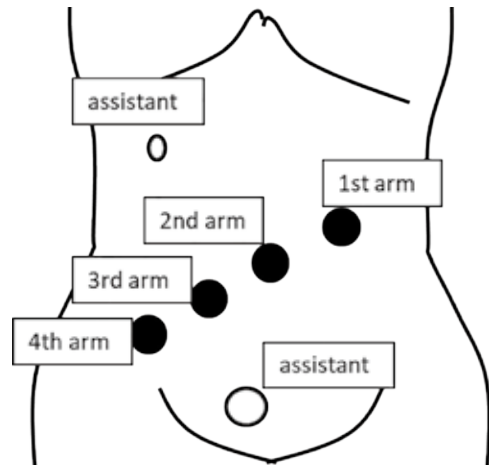


図3 ポート配置  
●：ロボットアーム用ポート  
○：助手用プラスチックポート  
右上腹部5mm、恥骨上12mm

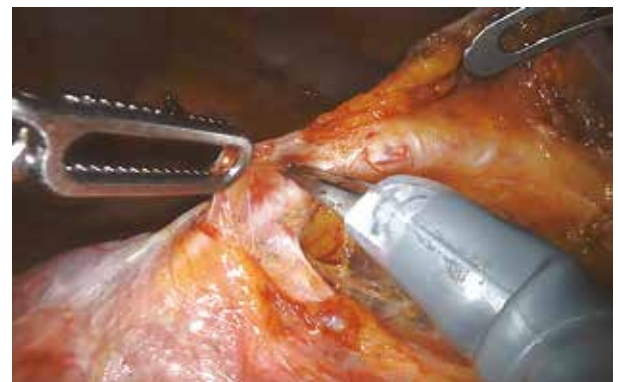

図4 下腸間膜動脈周囲郭清  
4th armで下腸間膜動脈を挙上し、1st armで動脈周囲のリンパ節を把持、  
3rd armのモノポーラーシザーズで剥離を行う。

は本邦では緩徐であった。当院では、看護師、臨床工学士、麻酔科とともに院内におけるシミュレーションを行い、販売会社主導のトレーニングパスに従い認証登録を取得し、自由診療における病院負担で、早い段階での安全な導入が可能であった。

直腸癌における腹腔鏡手術の開腹手術に対する利点については様々な論文において討論されている。特に術後早期の腸管蠕動の回復に関しては腹腔鏡が有意に早く、このことは在院日数の短縮に寄与し、Azizらはメタアナリシスによってその低侵襲性を報告した<sup>5)</sup>。しかし、全症例に腹腔鏡手術が有効ということではなく、男性の狭骨盤症例や高度肥満症例、進行癌症例あるいは腹腔内癒着症例など、通常の腹腔鏡では対応の困難な症例も存在する。da Vinci Surgical Systemでは、3次元モニターがハイビジョンで表示され、鉗子の先端が人間の関節の巧みな動きを模倣する7つの自由度を兼ね備えており、より狭い領域での精密な手術が可能となる。従って、例に挙げ

たような男性の狭骨盤症例や高度肥満症例，進行癌症例などの困難症例で力を発揮する。腹腔鏡手術では助手やカメラオペレータとのチームワークが非常に重要となるが，ロボット支援下手術においては，カメラワークは術者が最適な位置に調整することが可能で，しかも長時間になっても手振れやフォーカスポイントのずれなどは生じないという利点がある。加えて術者はサージョンコンソールという言わば，ロボットの“操縦席”にリラックスした状態で着席し，3次元画像を得ることで，骨盤内解剖を立体的に把握することが可能で，鉗子の多関節機能により肥満症例や狭骨盤症例においても円滑な手術が可能となる<sup>6)</sup>。困難な直腸癌症例ほどロボット支援下手術が有用と考えられる。また，ロボット支援下手術では，術者はリラックスした状態で手術に集中することが可能となり，精密な操作により患者のメリット（再発リスク・合併症減少や在院日数短縮）に貢献することが示唆される。

腹腔鏡下手術とロボット支援下手術の比較についていくつかの報告がある。Kimらはロボット支援下手術の方が，性機能や排尿機能が術後1年間で有意差をもって低下しなかったと報告した<sup>7)</sup>。一方でKwakらは，腹腔鏡下手術とロボット支援下直腸癌手術，各59例を比較したところ，ロボット支援下手術は手術時間が長く，郭清リンパ節個数や手術根治度，開腹移行率，術後合併症の点では差がなかったと報告している<sup>8)</sup>。Bianchiらも，腹腔鏡下手術とロボット支援下直腸癌手術，各25例の比較において，手術時間，入院期間，郭清リンパ節個数，手術根治度に有意差はなく，術後合併症に関しても有意差はなかったと報告している<sup>9)</sup>。このように腹腔鏡下手術に対するロボット支援下手術の優越性を示す報告は無く，その有用性については議論の余地がある。現在，腹腔鏡手術のレベルが非常に高度かつ安全であり，ロボット支援下手術がそれを凌駕するには至っておらず，さらなる技術革新とスキルアップ，手術進行のマネジメントの効率化が必要であろう。

直腸癌におけるロボット支援下手術は，術式としての保険収載というひとつの通過点を過ぎ，今後ますます発展・進化を遂げていくものと思われる。適用となる術式も保険改定の度に拡大しつつある。ロボット支援下手術は世界的に普及しており，従来の腹腔鏡下手術を凌駕するポテンシャルを有していると考えられるが，いまだ発展途上であるため，エビデンスを確立し，技術的・経済的・教育的効率化などの問題を改善することによって，さらなる進歩が望まれる。

## 利益相反

本論文に関して，開示すべきCOIはありません。

## 文献

- 1) Pigazzi A, Luca F, Patrìti A, et al. Multicentric study on robotic tumor-specific mesorectal excision for the treatment of rectal cancer. *Ann Surg Oncol* 2010;17:1614-1620.
- 2) Weber PA, Merola S, Wasielewski A, Ballantyne GH. Telerobotic assisted laparoscopic right and sigmoid colectomies for benign disease. *Dis Colon Rectum* 2002;45:1689-1694.
- 3) 勝野秀稔，前田耕太郎，花井恒一ほか。大腸癌に対するロボット手術導入。日本消化器外科学会雑誌 2010;43:1002-1006.
- 4) 花井恒一，宇山一朗，勝野秀稔，升森宏次。直腸癌に対するロボット手術。消化器外科 2018;41:27-39.
- 5) Aziz O, Constantinides V, Tekkis PP, et al. Laparoscopic versus open surgery for rectal cancer: a meta-analysis. *Ann Surg Oncol* 2006;13:413-424.
- 6) 勝野秀稔，前田耕太郎，花井恒一ほか。大腸癌手術に対するロボット手術の現状と展望。日本大腸肛門病学会雑誌 2013;66:982-990.
- 7) Kim JY, Kim NK, Lee KY, Hur H, Min BS, Kim JH. A comparative study of voiding and sexual function after total mesorectal excision with autonomic nerve preservation for rectal cancer: laparoscopic versus robotic surgery. *Ann Surg Oncol* 2012;19(8):2485-2493.
- 8) Kwak JM, Kim SH, Kim J, et al. Robotic vs laparoscopic resection of rectal cancer: Short-term outcomes of a case-control study. *Dis Colon Rectum* 2011;54:151-156.
- 9) Bianchi PP, Ceriani C, Locatelli A, et al. Robotic versus laparoscopic total mesorectal excision for rectal cancer. A comparative analysis of oncological safety and short-term outcomes. *Surg Endosc* 2010;24:2888-2894.