

# 上腸間膜静脈血栓症にヘパリン起因性血小板減少症を併発した1例

保坂 優斗, 石神 純也, 恵 浩一, 瀬戸山 徹郎, 夏越 祥次

## 上腸間膜静脈血栓症にヘパリン起因性血小板減少症を併発した1例

保坂 優斗<sup>1,2,\*</sup>, 石神 純也<sup>1)</sup>, 恵 浩一<sup>1)</sup>, 瀬戸山 徹郎<sup>1)</sup>, 夏越 祥次<sup>2)</sup>

鹿児島県立大島病院外科<sup>1)</sup> 鹿児島大学大学院 医歯学総合研究科 消化器・乳腺甲状腺外科学分野<sup>2)</sup>

### Superior Mesenteric Venous Thrombosis Complicated by Heparin-induced Thrombocytopenia: A Case Report

Yuto HOZAKA<sup>1,2,\*</sup>, Sumiya ISHIGAMI<sup>1)</sup>, Koichi MEGUMI<sup>1)</sup>, Tetsuro SETOYAMA<sup>1)</sup>,  
Shoji NATSUGOE<sup>2)</sup>

- 1) Department of surgery, Kagoshima prefecture Ohshima Hospital
- 2) Department of Digestive Surgery, Breast and Thyroid Surgery, Kagoshima University Graduate School of Medical and Dental Sciences

(Received 2018 Sep. 26 ; Revised 2019 Jan. 22; Accepted Apr. 5)

※ Address to correspondence

Yuto HOZAKA  
Department of Digestive Surgery, Breast and Thyroid Surgery  
Kagoshima University Graduate School of Medicine and Dental Sciences  
Sakuragaoka 8-35-1, Kagoshima Japan 890-8544  
phone:+81-99-275-5361  
FAX: +81-99-265-7426  
e-mail: yhosaka13@gmail.com

#### Abstract

A 47-year-old man was referred to our hospital with the chief complaint of abdominal pain. Contrast-enhanced Computed Tomography (CT) revealed thrombus in the superior mesenteric vein. Based on a diagnosis of superior mesenteric venous thrombosis (SMVT), conservative treatment was started with heparin and urokinase. However, CT performed on the following day revealed an area with poor blood flow in the small intestine; therefore, emergency surgery was performed. After resection of approximately 3 m of necrotized small intestine, anastomosis was performed. Immediately after surgery, nafamostat was administered. From postoperative day 3, heparin was continuously administered. On postoperative day 5, pulmonary thrombosis appeared on CT findings; therefore, the heparin dose was increased. Nevertheless, on postoperative day 7, the patient's platelet count decreased to 54,000 / $\mu$ l. Therefore, heparin-induced thrombocytopenia (HIT) was suspected, and heparin administration was discontinued, while continuous administration of argatroban was started. Discontinuation of heparin resulted in normalization of platelet count; contrast-enhanced CT indicated that the size of pulmonary thrombosis had decreased. The patient subsequently progressed well and was discharged to his home on postoperative day 28. In SMVT, the formation of a thrombus in the superior mesenteric vein causes impaired blood flow in the intestinal tract, due to congestion. Heparin is primarily used for conservative treatment in the acute phase. HIT is an adverse effect of heparin administration that can sometimes cause severe thromboembolism. Here, we describe a rare case of HIT that occurred during pulmonary thromboembolism treatment following surgery for SMVT.

Key words: Superior mesenteric venous thrombosis (SMVT), Heparin-induced thrombocytopenia (HIT), Pulmonary thromboembolism (PE)

## 緒言

上腸間膜静脈血栓症 (superior mesenteric venous thrombosis : 以下SMVT) は、上腸間膜静脈内に血栓を形成することにより、うっ血による腸管の血行障害をきたす疾患で、急性期の保存的加療中に主にヘパリンが用いられる<sup>1)</sup>。ヘパリンの副作用として、ヘパリン起因性血小板減少症 (heparin-induced thrombocytopenia : 以下HIT) があり、時に重篤な血栓塞栓症を引き起こすことがある。今回われわれはSMVTの術後に肺血栓塞栓症とそのヘパリンによる治療中にHITを続発した症例を経験したので報告する。

## 症例

患者：47歳，男性。

主訴：腹痛，嘔吐。

既往歴：糖尿病。

家族歴：近親者に血栓症の既往なし。

現病歴：2017年9月 深夜に急激な腹痛と嘔吐を認め、近医を受診し、当院へ紹介された。来院時、腹痛は改善していた。

来院時現症：身長 172.0 cm，体重 80.0 kg，BMI 27.0，血圧 154/93 mmHg，脈拍 82 回/分，体温 36.6 °C，SpO<sub>2</sub> 99 % (room air)。意識清明，腹部はやや膨満し，左側腹部に圧痛を認めたが，反跳痛や筋性防御など腹膜刺激症状は認めなかった。

来院時血液検査所見：WBC 15,740 /mm<sup>3</sup>，Hb 15.5 g/dL，Plt 19.2×10<sup>4</sup> /mm<sup>3</sup>，CRP 4.6 mg/dL，D-dimer 13.2 μg/μl，プロテインS活性 47.0 %，プロテインS抗原量 86.0 %，プロテインC活性 95.0 %，抗カルジオリピン抗体 0.7 U/ml未満

腹部造影CT検査所見：上腸間膜静脈末梢から門脈左枝にかけて連続する血栓を認めた。腸管の造影効果は保たれていたが，約20 cmにわたり小腸の浮腫性の壁肥厚を認めた (図1)。肺動脈に血栓は認められなかった。

当院入院後経過：CT所見よりSMVTと診断した。小腸の血流は保たれていると判断し，ヘパリン持続投与(10,000単位/日)，ウロキナーゼ投与(24万単位/日)を開始した。しかし，翌日に腹痛が再燃し，造影CT再検査で小腸の造影不良域が出現したため，緊急手術の方針とした (図2)。

手術所見：審査腹腔鏡で一部の空腸が暗赤色に変化し，壊死が疑われた。上腹部正中切開で開腹し，変色した空腸を約3 m切除，自動縫合器を用いて機能的端々吻合で再建を行った。

術後経過：活性化凝固時間Activated clotting time (ACT値)を150~200秒に保つようにナファモスタットを投与し，また術翌日からウロキナーゼを再開した。術後3日目

にナファモスタットからヘパリン持続投与(10,000単位/日)に切り替えた (図3)。しかし，術後5日目 SpO<sub>2</sub> 80 %と低下，D-dimerの上昇を認めたため，緊急CT検査を行ったところ，右下肺動脈に血栓を認めた (図4)。ヘパリンを増量し抗凝固療法を強化したが，術後7日目に血小板の減少(5.4×10<sup>4</sup> /mm<sup>3</sup>)を認めた。DIC徴候や症状悪化がないにも関わらず血小板減少を認めたため，すぐにHITを疑い，ヘパリンを中止して，アルガトロバンを開始した。ヘパリン中止後に一度D-dimerの再上昇を認めたものの，症状の増悪はなく，血小板数は徐々に改善し，術後12日目には酸素投与は不要となった。抗血小板第4因子・ヘパリン複合体抗体(以下：HIT抗体) 11.5 U/mlと高値を示し，臨床症状と合わせてHITと確定診断した。術後21日目，造影CT再検査で肺動脈血栓の縮小を確認し，抗凝固療法の維持療法としてアルガトロバンからエンドキサバン内服へ切り替えた。その後D-dimerの再上昇がないことを確認し，術後28日に自宅退院した。術後12カ月の現在，再発なく外来で経過観察している。

## 考察

SMVTは比較的まれな疾患で，上腸間膜動脈血栓症と比較して緩徐に進行することが多い。SMVTの原因は特発性と続発性に大別され，約75~80%が続発性であり，その原因として凝固線溶系の異常，肝硬変，門脈圧亢進症，炎症，手術，外傷，悪性腫瘍，薬剤性，多血症などがあげられる<sup>1-2)</sup>。本症例は入院時プロテインS活性の低下を認めたが，退院前の再検で正常範囲に改善しており，そのほか，凝固線溶系の異常所見なく，血栓の原因となる基礎疾患や遺伝性を疑う家族歴なども認めなかったため，特発性と診断した。

SMVTの治療方針は腸管壊死を疑う所見があれば外科的治療が選択され，腸管壊死の所見がなければ，抗凝固療法・血栓溶解療法などの保存的治療が選択される。医学中央雑誌(会議録除く，検索期間1983~2017年)でわれわれの調べ得た限りでは，上腸間膜静脈血栓症の報告例は194例であった。詳細な記載がなかった28例を除き，われわれが経験した1例を加え167例を集計した結果，167例中99例に保存的治療が選択されており，99例中75例(76%)は保存的治療のみで寛解していた(図5)。原因別でみると，急性虫垂炎や憩室炎などの炎症性の場合には原疾患に対する治療と保存的治療のみで寛解する例が多く，プロテインS欠乏症などのなんらかの凝固異常による場合は腸管壊死の頻度が高く，緊急手術を行う報告例が多い傾向にあった(表1)。また保存的加療99例中9例では，経過中に腸管壊死のため緊急手術が行われており，本症例のように保存的加療中に症状の増悪を認

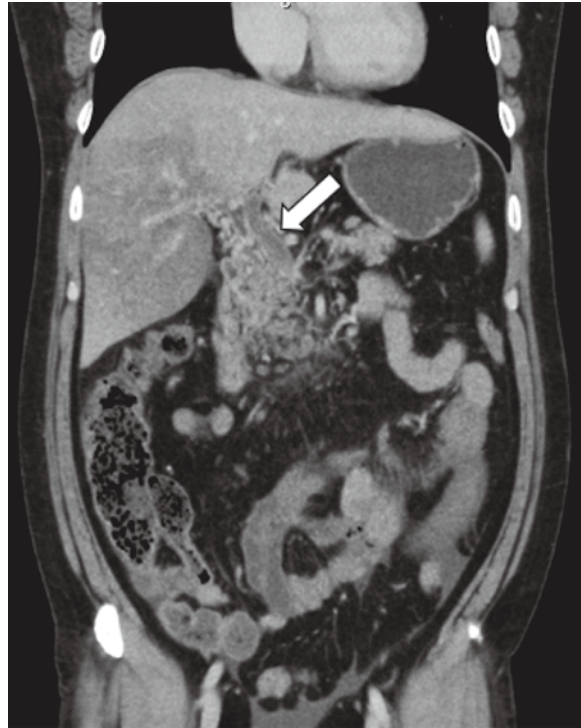


図 1 : Abdominal enhanced Computed Tomography (CT) findings on the day of onset  
Thrombus was noted from the portal vein to the superior mesenteric vein (arrow).

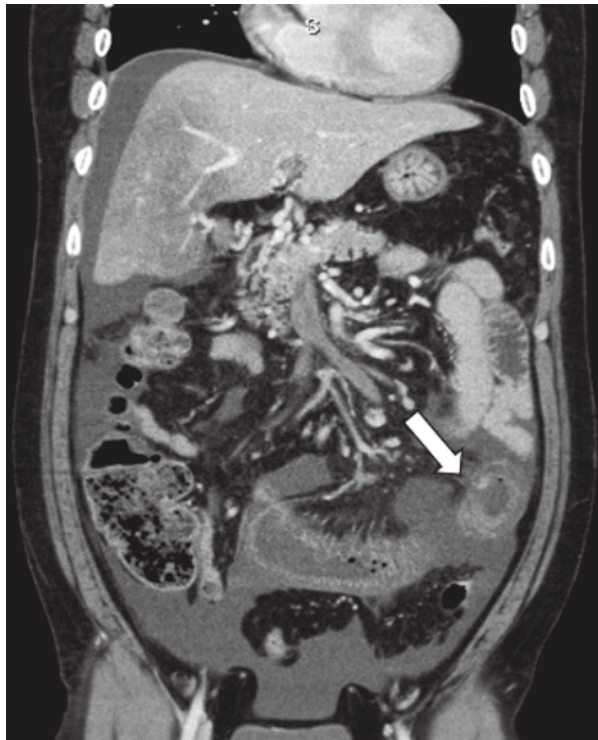

図 2 : Abdominal enhanced CT findings on day 2 after onset  
Ascites had worsened and reduced contrast effects were noted in some parts of the intestinal tract.

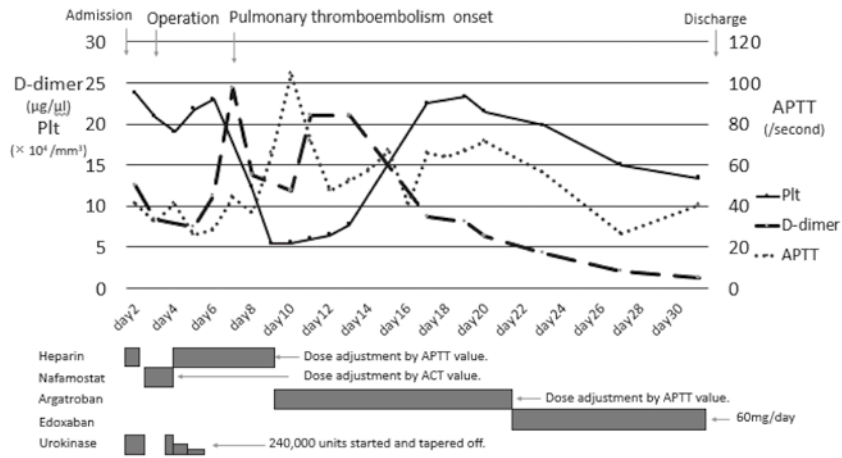


図 3 : Clinical course

This figure showed changes over time in platelet counts, D-dimer levels, APTT.

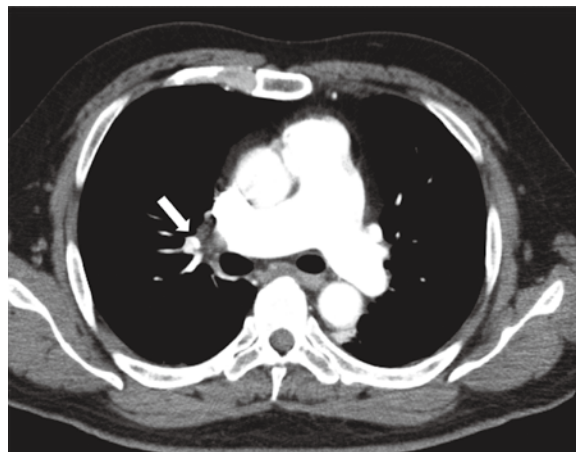

図 4 : Chest enhanced CT findings on postoperative day 4

Thrombus was noted in the lower right section of the pulmonary artery.

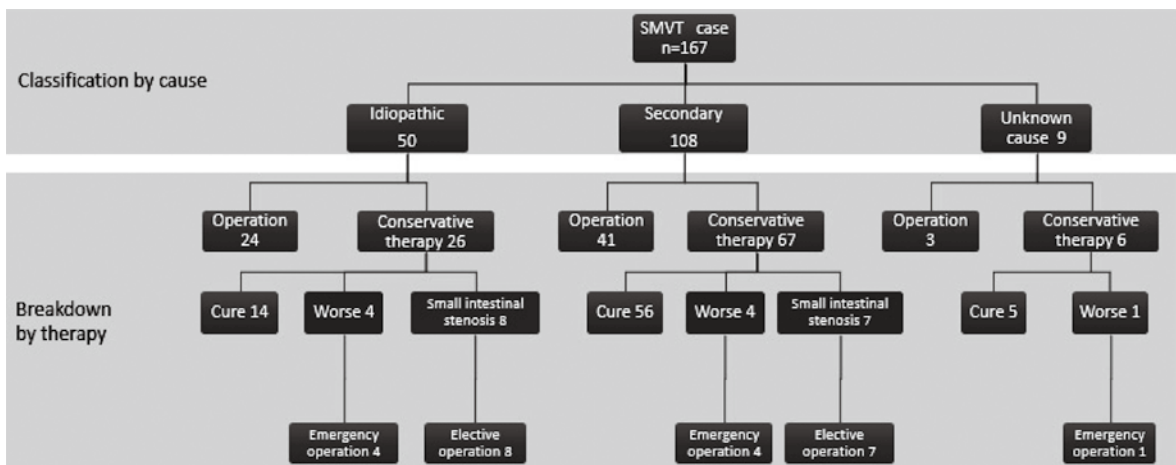


図 5 : Summary of cases of superior mesenteric vein thrombosis in Japan

This algorithm showed the outcome of the therapy for SMVT in 168 cases reported in Japan.

表1 : Details of cases of secondary superior mesenteric venous thrombosis in Japan.

Secondary SMVT	cases	operation*	conservative therapy†
● Coagulation disorder			
Protein S deficiency	11	7	4
Protein C deficiency	11	6	5
Protein S・Protein C deficiency	5	4	1
Antitrombin III disorder	7	4	3
Plasminogen deficiency	2	2	0
Antiphospholipid syndrome	3	2	1
● Inflammation			
Appendicitis	18	2	16
Diverticulitis	6	0	6
Sepsis	4	0	4
Crohn disease・Ulcerative Colitis	2	1	1
Liver abscess	3	0	3
● Portal hypertension/Liver cirrhosis			
● Post-operation			
● Trauma			
● Malignant tumor/neoplasm			
● Polycythemia			
● Hormone drugs used			
● Others ‡			
total	108	41	67

Supplementary explanation of Table 1:

\*Cases who underwent emergency surgery without conservative treatment for SMVT, excluding patients who underwent emergency surgery while receiving conservative treatment and patients who underwent elective surgery for small intestine stenosis, and similar complications after undergoing conservative treatment.

† Cases diagnosed with SMVT who underwent treatment with anticoagulant therapy (+thrombolytic therapy), including patients who switched to emergency surgery while undergoing conservative treatment.

‡ Other cases diagnosed with SMVT included 1 following lower gastrointestinal endoscopy, 1 with nephrotic syndrome, and 1 with small intestinal anisakiasis.

める場合は、造影CT検査による精査を行い、躊躇することなく外科的治療を選択する必要がある。

興味深いことに本症例はSMVT術後に肺血栓塞栓症とHITを併発した。循環器領域や透析導入期、整形外科領域に比べ、腹部外科領域のHITの報告例は少なく、SMVTにおけるHITの合併例も本邦では本症例を含め3例のみであり決して多くはない。HITはI型とII型に分類され、I型はヘパリンそのものの血小板凝集促進作用で起こる非免疫性血小板減少症で臨床上大きな問題

とならない。II型はヘパリンと血小板第4因子の複合体に対するHIT抗体が生じ、免疫複合体を形成して血小板凝集が起こることで発生する病態であり、ヘパリン投与患者の0.5-5.0%と報告されている<sup>3)</sup>。ヘパリン投与後5-14日目に血小板減少が引き起こされるとともにトロンビンの過剰産生によって血栓塞栓症を発症する可能性がある<sup>4)</sup>。発症患者の20-50%が血栓塞栓症を伴い、血栓症を合併すると死亡率は8-20%と高い<sup>5)</sup>。診断は4T's ScoreやHIT Expert Probability Scoreなどによる臨床検査所見の

表 2 : 4T's score

Category	2 points	1 point	0 points
1. Thrombocytopenia	Platelet count fall > 50% and platelet nadir $\geq 20 \times 10^9 L^{-1}$	Platelet count fall 30%-50% or platelet nadir $10-19 \times 10^9 L^{-1}$	Platelet count fall < 30% or platelet nadir $< 10 \times 10^9 L^{-1}$
2. Timing of platelet count fall	Clear onset between days 5 and 10 or platelet fall $\leq 1$ day (prior heparin exposure within 30 days)	Consistent with days 5-10 fall, but not clear (e.g. missing platelet counts) or onset after day 10 or fall $\leq 1$ day (prior heparin exposure 30-100 days ago)	Platelet count fall < 4 days without recent heparin exposure
3. Thrombosis or other sequelae	New thrombosis (confirmed) or skin necrosis at heparin injection sites or acute systemic reaction after intravenous heparin bolus	Progressive or recurrent thrombosis or nonnecrotizing (erythematous) skin lesions or suspected thrombosis (not proven)	None
4. Other causes for thrombocytopenia	None apparent	Possible	Definite

Total score of  $\geq 6$  points, high probability of HIT; 4-5 points, intermediate probability of HIT;  $\leq 3$  points, low probability of HIT. CPB, cardiopulmonary bypass.

(Lee GM et al. Hematology 2013; 2013: 668-674)

スコアリングシステムと血清学的診断を組み合わせることで行われる<sup>6-8)</sup> (表 2, 3)。治療はヘパリンの中止とアルガトロバンの持続投与が用いられ、維持療法としては主にワルファリンが用いられる。本症例はいずれの評価法も高リスク群に該当し、血清学的にも陽性であったことからHIT (II型) と診断した。維持療法は食事指導などを守れずワルファリンでのコントロールは困難と判断しエンドキサバンで行った。SMVTにHITを合併した既報の2例は、いずれもII型のHITであり、HITを疑った時点でヘパリンを中止し、アルガトロバンを開始し血小板の改善を待ってワルファリンへ切り替えられた<sup>9-10)</sup>。1例はアルガトロバン開始後も肺動脈血栓塞栓症の増悪を認めたが、その後改善が得られ軽快退院した。

SMVTにHITを合併した症例においてこれまで死亡例の報告はないが、山本らの報告のようにSMVT単独でもそのほかの血栓塞栓症を併発することがあり、HITによるトロンビンの過剰産生が加わると、血栓塞栓症の合併・増悪の危険性が増すことが推察されるため、早期にHITを疑い、治療介入することが重要と考えられる<sup>9)</sup>。本症例は幸い臨床症状と血小板減少の乖離がありすぐにHITと診断し、早期に治療を開始することができたため、肺血栓の増悪や新たな血栓塞栓を発症することなく事なきを得ることができた。SMVTの治療中に血小板数減少や血栓塞栓の増悪を認めた際にはHITの合併も考え、早期

の診断・治療介入が重要と考えられた。

### 結語

ヘパリン投与中の血小板減少時にはHITを鑑別に挙げ、D-dimer上昇時には血栓塞栓症の合併がないか注意し経過をみることが重要である。

利益相反：なし

### 文献

- 1) Kumar S, Sarr MG, Kamath PS.: Mesenteric venous thrombosis. N Engl J Med. 2001; 345: 1683-1688
- 2) Rhee RY, Gloviczki P, Mendonca CT, Petterson TM, Serry RD, Sarr MG, et al. Mesenteric venous thrombosis: still a lethal disease in the 1990s. J Vasc Surg 1994; 20: 688-697
- 3) Chong BH, Berndt MC.: Heparin-induced thrombocytopenia. Blut 1989; 58: 53-57
- 4) 宮田茂樹, 山本晴子.: 血小板系Heparin-induced thrombocytopenia (HIT) 診断と治療, 最近の進歩. Annu Rev血液2008; 199-210
- 5) Arepally GM, Ortel TL.: Clinical practice. Heparin-induced thrombocytopenia. N Engl J Med. 2006; 355: 809-817

表 3 : HIT Expert Probability Score

Clinical feature	Score
1. Magnitude of fall in platelet count (measured from peak platelet count to nadirplatelet count since heparin exposure)	
a. < 30%	-1
b. 30%-50%	1
c. > 50%	3
2. Timing of fall in platelet count	
<i>For patients in whom typical onset HIT is suspected</i>	
a. Fall begins < 4 days after heparin exposure	0
b. Fall begins 4 days after heparin exposure	2
c. Fall begins 5-10 days after heparin exposure	3
d. Fall begins 11-14 days after heparin exposure	2
e. Fall begins > 14 days after heparin exposure	-1
<i>For patients with previous heparin exposure in the last 100 days in whom rapid onset HIT is suspected:</i>	
f. Fall begins < 48 h after heparin re-exposure	2
g. Fall begins > 48 h after heparin re-exposure	-1
3. Nadir platelet count	
a. $\leq 20 \times 10^9 \text{ L}^{-1}$	-2
b. $> 20 \times 10^9 \text{ L}^{-1}$	2
4. Thrombosis (select no more than one)	
<i>For patients in whom typical onset HIT is suspected</i>	
a. New VTE or ATE > 4 days after heparin exposure	3
b. Progression of pre-existing VTE or ATE while receiving heparin	2
<i>For patients in whom rapid onset HIT is suspected</i>	
c. New VTE or ATE after heparin exposure	3
d. Progression of pre-existing VTE or ATE while receiving heparin	2
5. Skin necrosis	
a. Skin necrosis at subcutaneous heparin injection sites	3
6. Acute systemic reaction	
a. Acute systemic reaction after intravenous heparin bolus	2
7. Bleeding	
a. Presence of bleeding, petechiae or extensive bruising	-1
8. Other causes of thrombocytopenia (select all that apply)	
a. Presence of a chronic thrombocytopenic disorder	-1
b. Newly initiation non-heparin medication known to cause thrombocytopenia	-2
c. Severe infection	-2
d. Severe DIC (defined as fibrinogen $< 100 \text{ mg dL}^{-1}$ and D-dimer $> 5.0 \text{ } \mu\text{g/mL}^{-1}$ )	-2
e. Indwelling intra-arterial device (e.g. IABP, VAD, ECMO)	-2
f. Cardiopulmonary bypass within previous 96 h	-1
g. No other apparent cause	3

VTE, venous thromboembolism; ATE, arterial thromboembolism; DIC, disseminated intravascular coagulation; IABP, intra-aortic balloon pump; VAD, ventricular assist device; ECMO, extracorporeal membrane oxygenation.



- 6) Lo GK, Juhl D, Warkentin TE, Sigouin CS, Eichler P, Greinacher A.: Evaluation of pretest clinical score (4 T's) for the diagnosis of heparin-induced thrombocytopenia in two clinical settings. *J Thromb Haemost.* 2006; 4: 759-765.
- 7) Cuker A, Arepally G, Crowther MA, Rice L, Datko F, Hook K, et al.: The HIT Expert Probability (HEP) Score: a novel pre-test probability model for heparin-induced thrombocytopenia based on broad expert opinion. *J Thromb Haemost.* 2010; 8: 2642-2650.
- 8) Lee GM, Arepally GM.: Heparin-induced thrombocytopenia. *Hematology* 2013; 2013: 668-674.
- 9) 山本澄治, 久保雅俊, 宇高徹総.: 上腸間膜静脈血栓症治療中にヘパリン起因性血小板減少症を発症した1例. *日本腹部救急医学会雑誌* 2016; 36: 761-765
- 10) 古川健太, 森口聡, 野中亮児, 野呂浩史, 吉川浩之, 中場寛行, 他.: ヘパリン起因性血小板減少症を発症した上腸間膜静脈血栓症の1例. *日本臨床外科学会雑誌* 2011; 72: 796-800