外鼠径ヘルニアに成人 Nuck 管水腫を合併した１例

山﨑洋一、實操二、小川信、保清和、前田哲、夏越祥次

鹿児島大学医学雑誌
2017 年 9 月

鹿児島大学医学雑誌　2017年9月
Med. J. Kagoshima Univ., August, 2017

外鼠径ヘルニアに成人 Nuck 管水腫を合併した１例

山﨑洋一[1)]、實操二[1)]、小川信[1)]、保清和[1)]、前田哲[1)]、夏越祥次[2)]

鹿児島県立大島病院外科[1)]
鹿児島大学大学院　医歯学総合研究科　腫瘍学講座　消化器・乳腺甲状腺外科学分野[2)]

AN ADULT CASE OF INDIRECT INGUINAL HERNIA ACCOMPANIED BY A HYDROCELE OF THE CANAL OF NUCK

Yoichi YAMASAKI[1,2,*)], Soji SANE[1)], Shin OGAWA[1)], Kiyokazu TAMOTSU[1)], Satoru MAEDA[1)], Shoji NATSUGOE[2)]

1) Department of surgery, Kagoshima Prefectural Oshima Hospital
2) Department of Digestive Surgery, Breast and Thyroid Surgery, Kagoshima University Graduate School of Medical and Dental Sciences

(Received 2017 May. 25; Revised June. 20; Accepted July. 14)

※ Address to correspondence

Yoichi Yamasaki
Department of Digestive Surgery, Breast and Thyroid Surgery
Kagoshima University Graduate School of Medicine and Dental Sciences
Sakuragaoka 8-35-1, Kagoshima Japan 890-8544
phone:+81-99-275-5361
FAX: +81-99-265-7426
e-mail:yamasaki@m2.kufm.kagoshima-u.ac.jp

Abstract

A 37-year-old female had become aware of an intermittent swelling in the left inguinal region since several years ago. As she was able to reposition the lesion, she chose to simply observe it. However, she subsequently visited a local doctor because the swelling had persisted for a week. She was suspected of having an incarcerated hernia and consulted our hospital. Ultrasonography and computed tomography revealed a 3cm cystic mass in the left inguinal region. We diagnosed the mass as a hydrocele of the canal of Nuck and performed elective surgery. The mass was located on the anal side of the external inguinal region and had adhered to the round ligament of the uterus. A coexisting indirect hernia was suspected based on the patient's history; therefore, we opened the inguinal canal and found a hernia sac protruding from the internal ring. After resecting the hydrocele, the round ligament of the uterus and the hernia sac, the internal ring was repaired with mesh. Adult cases of Nuck's hydrocele are rare, and one third of such cases involve a coexisting inguinal hernia. In some cases, it is necessary to repair the internal ring in addition to resecting the hydrocele.

Key words: hydrocele of the canal of Nuck, inguinal hernia

和文抄録

症例は37歳，女性．数年前より間欠的な左鼠径部の膨隆を自覚．自分で用手還納可能であり放置していた．1週間前より左鼠径部の膨隆が持続するようになり近医を受診したところ，左鼠径ヘルニア嵌頓を疑われ当院紹介となった．画像検査より，左鼠径部に3 cm大の嚢胞性腫瘤を認め，Nuck管水腫と診断し待機的に手術を施行した．腫瘤は外鼠径輪より遠位側の鼠径管外に位置し，子宮円索に隣接し存在していた．術前の問診より鼠径ヘルニアの合併が疑われたことから，鼠径管を開放すると，内鼠径輪より脱出するヘルニア嚢を認めた．子宮円索，ヘルニア嚢と共にNuck管水腫を切除し，メッシュを用いて後壁補強を行った．成人発症のNuck管水腫は稀な疾患とされ，3分の1の症例に鼠径ヘルニアを合併するとの報告もあり，症例に応じて水腫摘出に加えて後壁の補強を行う必要があると思われた．

キーワード：Nuck管水腫、鼠径ヘルニア

はじめに

女児のNuck管水腫は男児の精索陰嚢水腫にあたり，成人での発症は稀とされる．今回，われわれは外鼠径ヘルニアに成人発症のNuck管水腫を合併した1例を経験したので報告する．

症例

症例：37歳，女性．
主訴：左鼠径部膨隆．
既往歴：特記すべきことなし．腹部手術歴なし．
現病歴：数年前より間欠的に左鼠径部の膨隆があり，疼痛は伴わず自分で用手還納可能であったため放置していた．1週間前より左鼠径部の膨隆が持続したことから近医受診し，左鼠径ヘルニア嵌頓を疑われ当院紹介となった．

入院時現症：身長160cm，62kg，左鼠径部に3 cm大の可動性の乏しい，弾性でやや硬な腫瘤を触知した．体位変換でも大きさは変わらず，用手的な圧迫でも縮小しなかった．また腹部は平坦かつ軟で，嘔気，嘔吐症状は認めなかった．

入院時検査所見：血液生化学検査では，LDH 268 IU/L，CPK 468 IU/Lと軽度上昇を認めたが，その他に異常所見は認めなかった．
超音波検査:左鼠径部に境界明瞭で,内部均一な無エコー像を認めた（Fig. 1）．
腹部CT検査：左鼠径部に子宮円索と隣接する内部均一な3 cm大の嚢胞性腫瘤を認めた（Fig. 2）．卵巣・虫垂に異常所見は認めなかった．

以上よりNuck管水腫と診断した．数年前より用手還納可能な左鼠径部の膨隆があり，鼠径ヘルニアの合併を疑い，当院紹介翌日に腰椎麻酔下に手術を施行した．
手術所見：左鼠径部に皮膚割線に沿って約5 cmの切開を加え，Scarpa筋膜を切開すると3 cmほどの弾性でやや硬な嚢胞性腫瘤を認めた（Fig. 3 A）．腫瘤は外鼠径輪より脱出した鼠径管外に位置し，腫瘤茎部と子宮円索は強固に癒着していた．術前に鼠径ヘルニアの合併が疑われたため，外腹斜筋腱膜を子宮円索に沿って近位側に切開し鼠径管を開放した．内鼠径輪は2 cmほどに開大し，鼠径管内に脱出するヘルニア嚢が確認されたため，外鼠径ヘルニア（ヘルニア分類I-2）と診断した（Fig. 3 B）．腫瘤とヘルニア嚢間に明らかな内腔の連続性は認めなかった．腫瘤と子宮円索の癒着のため，腫瘤遠位側の子宮円索を切離し，近位側はヘルニア嚢を子宮円索とともに高位結紮し腫瘤を摘出した．その後鼠径ヘルニアに準じてメッシュ（Ultrapro Hernia System® L size）を用いて後壁補強を行い閉創した（Fig. 4）．
摘出標本：4 × 3 cm大の弾性でやや硬な水腫であった（Fig. 5）．Nuck管水腫とヘルニア嚢間に明らかな交通は認めなかった．
病理所見：子宮円索を付着し，嚢胞壁内面は部分的に中皮細胞で被覆されていた（Fig. 6）．悪性所見や子宮内膜症の合併は認めなかった．
術後経過：術後経過は良好で，創部感染や漿液腫の形成なく術後6日目に退院となった．手術後6か月時点で再発なく経過している．

考察

胎生期の女児では壁側腹膜は鞘状突起となり，子宮円索とともに鼠径管を通って大陰唇へと至るが，その鼠径管内の腹膜鞘状突起がNuck管とされる[1]．Nuck管は通常，出生後1年以内に閉鎖するが，これが完全に開存すると外鼠径ヘルニアとなる．不完全に近位側のみ閉鎖し，遠位側が遺残し，内部に液体が貯留したものがNuck管水腫となる．液体が貯留する原因として炎症や外傷に伴うリンパ液の排出障害が挙げられているが，多くは特発性とされる[2]．Nuck管水腫は腹腔内との交通の有無により交通性と，非交通性に分類され，交通性は1歳未満の乳児に多い[3]．Nuck管水腫の成人女性での発症は稀とされる．

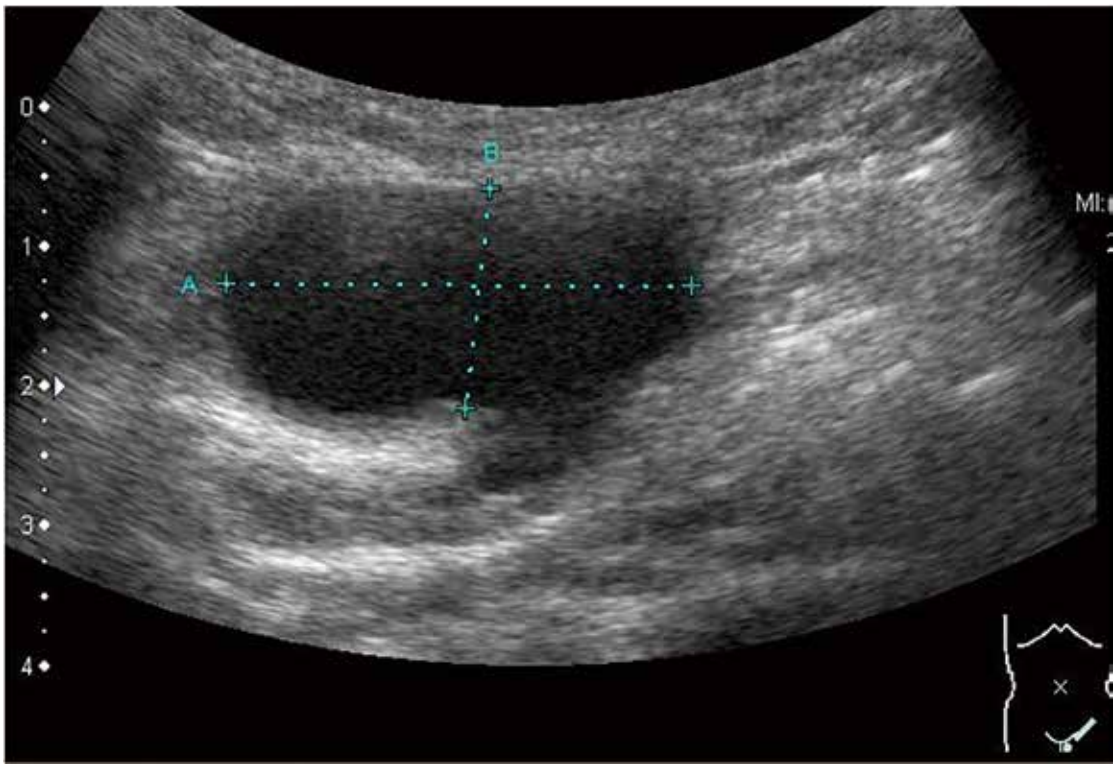

Fig. 1 Ultrasonography shows a 3cm cystic mass at left inguinal region.

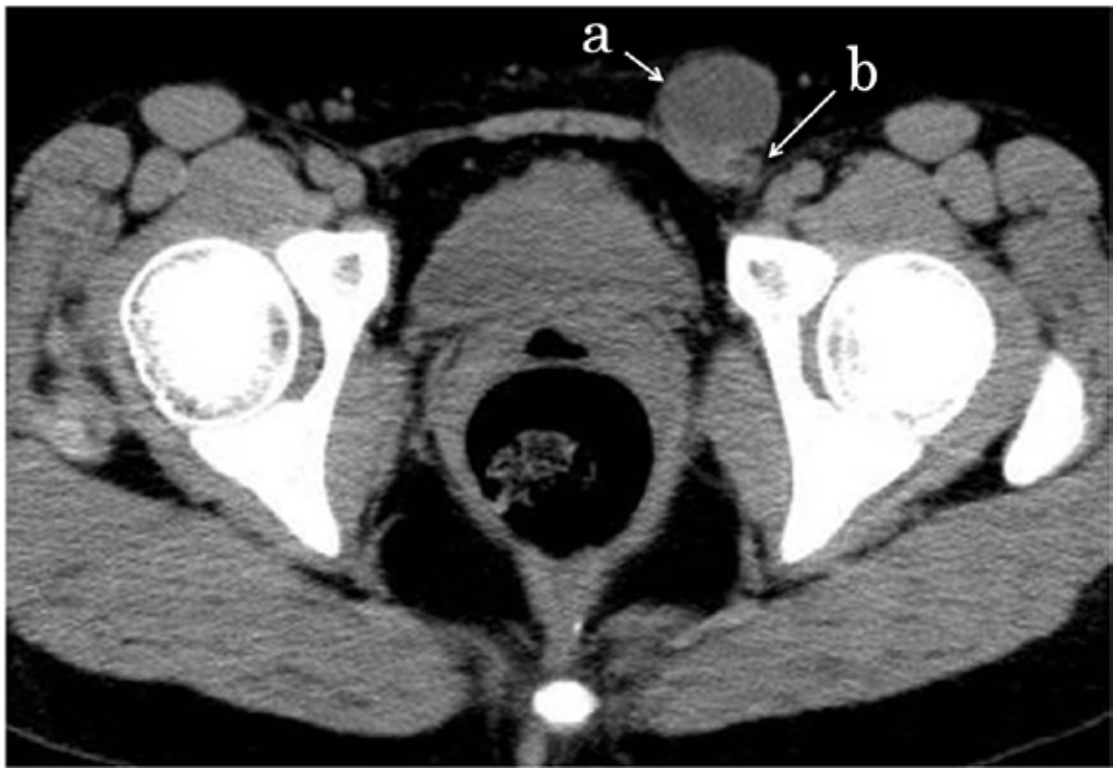

Fig. 2 Abdominal CT scan shows the mass (arrow a), which is close to round ligament (arrow b).

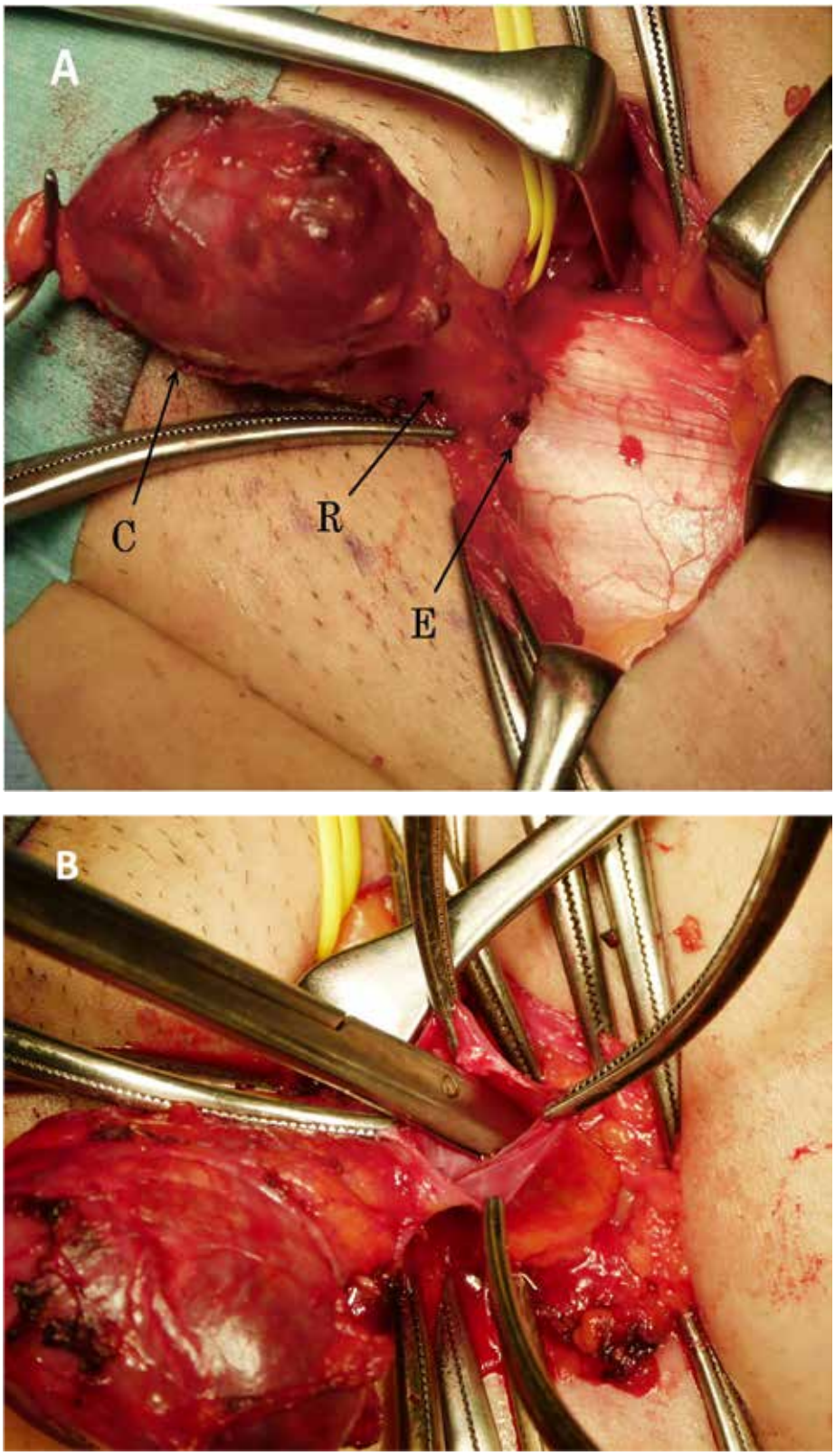

Fig. 3 Operative findings

A) A cystic mass was present at the external inguinal region of the anal side and adhered to round ligament. C: cystic mass, E: external inguinal ring, R: round ligament.

B) Indirect hernia sac existed.

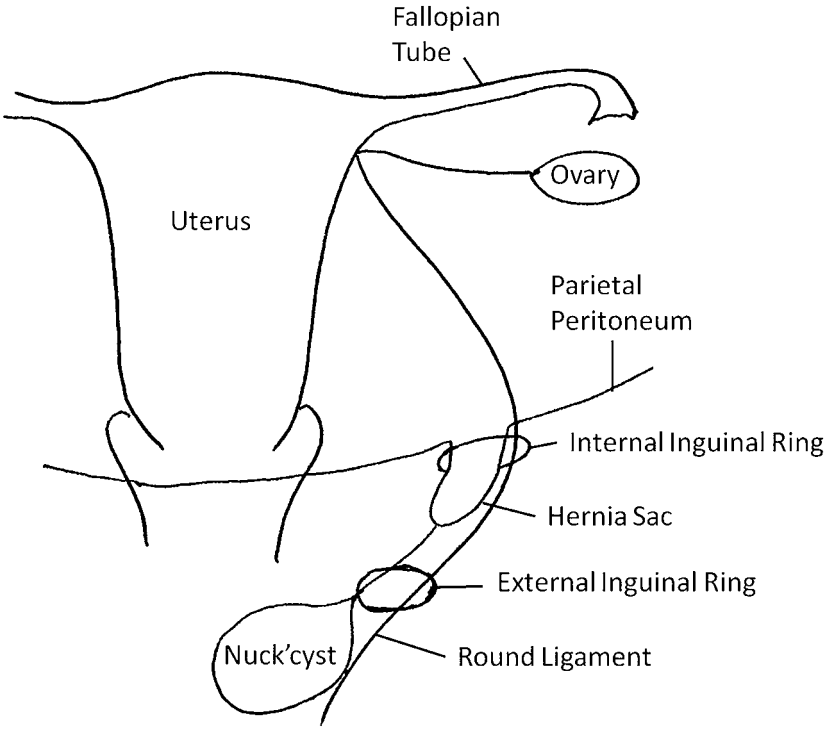

Fig. 4 Schema of our case.

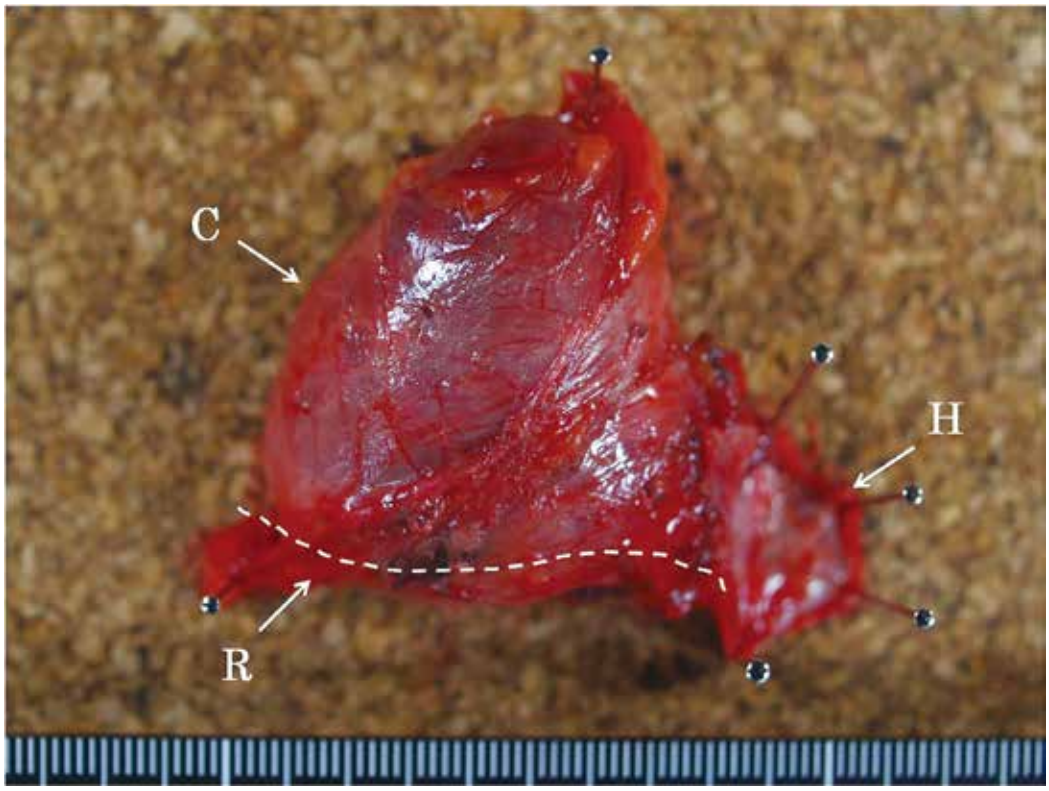

Fig. 5 A resected specimen. C: cystic mass, R: round ligament, H: hernia sac.

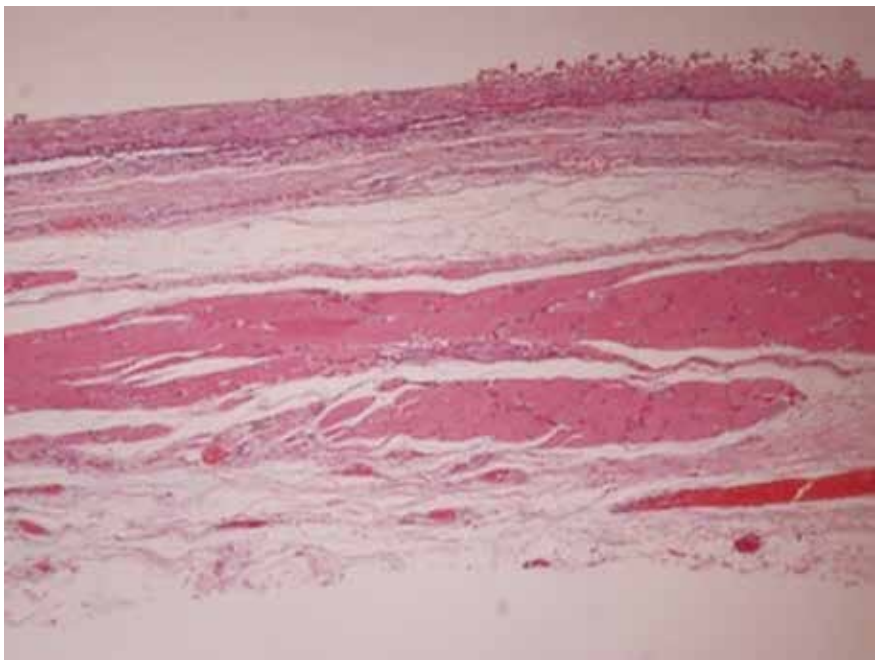

Fig. 6 Histological finding shows an inner wall of cyst constructed of mesothelial cells.

	Author	Year	Age	Location	Size	Coexist with inguinal hernia	Enlargement of internal hernia ring	Operation
1	Sato	2004	44	L	4cm	(−)	(+)	Excision, PHS
2	Sasaki	2007	30	R	3cm	(−)	(−)	Excision, Plug
3	Ito	2007	30	R	2cm	(−)	(+)	Excision, Marcy repair
4	Yamasaki	2008	41	R	3cm	(−)	(−)	Excision, Iliopubic tract repair
5	Okada	2008	43	R	6cm	(−)	(+)	Excision, Mesh
6	Sawada	2008	26	R	3cm	(−)	(−)	Excision, High ligation
7	Ueyama	2010	30	R	2cm	(−)	(−)	Excision, High ligation
8	Sakamoto	2011	51	R	6cm	(−)	(+)	Excision, PHS
9	Tsubuku	2011	41	L	4cm	(−)	(+)	Excision, Marcy repair
10	Sugimoto	2011	40	R	6cm	(−)	(−)	Excision
11	Yamano	2012	28	L	2cm	(+)	(+)	Excision, PHS
12	Kubota	2013	23	R	1.5cm	(+)	(+)	Excision, Marcy repair
13	Murakami	2013	20	R	4cm	(−)	(+)	Excision, Marcy repair
14	Shiga	2013	36	L	2cm	(−)	(+)	Excision, Mesh
15	Our case	2015	37	L	4cm	(+)	(+)	Excision, UHS

Table.1 Case of hydrocele of the canal of Nuck reported in adults. (PHS : Prolene Hernia System® , Plug: Plug mesh, UHS: Ultrapro Hernia System®)

症状としては腫瘤・腫脹・膨隆が最も多く，次に疼痛・圧痛とされ[4]，鼠径ヘルニアと同様の理学所見を呈することが多い．術前診断として超音波検査が有効とされ、内部無エコーの嚢胞性病変として描出される[1]．自験例でも同様の超音波所見を認め，圧迫にて水腫の縮小を認めなかったことから,非交通性のNuck管水腫と診断した．

穿刺吸引による治療では再発をきたすことから，水腫切除が標準治療とされる．Nuck管水腫に子宮内膜症の合併や，まれではあるが切除後に腺癌を認めた報告もあり，嚢胞を損傷すること無く完全切除することが重要とされる[5～7]．本症例では水腫は鼠径管外に位置し，かつ非交通性の水腫であったことから前方アプローチでの水腫の完全切除が可能であったが，鼠径ヘルニアの合併を認めたことから，鼠径管を開放しヘルニア嚢を高位結紮する追加切除を要した．ヘルニア門は 2 cmほどで，創部汚染も認めなったことから，再発率が低く，術後の慢性疼痛が少ないメッシュ法を用いて修復を行った[8]．

Nuck管水腫と鼠径ヘルニアの関連性については，本邦では小児発症を含めたNuck管水腫の16％（25例中 4 例）に鼠径ヘルニアを合併したという報告[4] や，海外では約 3 分の 1 に鼠径ヘルニア合併が報告[7,9] されている． 1983年から2015年 1 月において医学中央雑誌で「Nuck管水腫」,「成人」のキーワードで検索しえた16例（会議録を除く）のうち詳細が明らかな14例に自験例を加えた15症例を検討したところ，鼠径ヘルニアの合併を 3 例に認めた[4,5,6,10～20]（Table. 1 ）

Nuck管水腫と鼠径ヘルニアが合併する要因として，ヘルニアによってリンパ液ドレナージ機能が障害され水

腫が形成[2]，ヘルニア嚢と水腫が微小な交通を持ち水腫が形成されるとの考察[3] があり，自験例も鼠径ヘルニアに起因して二次的にNuck管水腫が生じた可能性が考えられた．

またNuck管水腫ではしばしば内鼠径輪の開大を来すとされる．これは鼠径ヘルニア合併例の他に，内鼠径輪近傍に生じた水腫や，腹腔内と交通を伴う水腫では，水腫の移動に伴い内鼠径輪の開大を来たすと考えられる[10]．Table. 1 で検討した15例中、鼠径ヘルニアを合併しない12例中 7 例で内鼠径輪の開大を認め、全例で鼠径ヘルニア手術に準じた後壁の補強がなされていた．また内鼠径輪の開大を伴わない 5 例中 4 例で、予防的な後壁の補強がおこなわれていた. 自験例は鼠径管外に位置し、かつ非交通性のNuck管水腫であったが，鼠径ヘルニアを合併することで内鼠径輪の開大をきたすこともあり，Nuck管水腫切除の際には水腫切除に加えて，内鼠径輪の開大の有無を確認し，症例に応じて修復する必要があると思われた．

結語

外鼠径ヘルニアに成人Nuck管水腫を合併した 1 例を経験した．鼠径部の膨隆を主訴とする女性においては，稀であるがNuck管水腫を鑑別にあげ，切除の際は鼠径ヘルニアの合併に注意し，症例に応じて鼠径管後壁の修復を行う必要がある．外鼠径ヘルニアに起因して稀な成人Nuck管水腫が続発した可能性がある症例を経験したので文献学的考察を加えて報告した．

参考文献

1） Anderson CC, Broadie TA, Mackey JE, Kopecky KK. Hydrocele of the canal of Nuck:Ultrasound appearance. Am Surg 1995；61：959-961

2） Walter H.Stickel, Martin Manner. Female Hydrocele（Cyst of the canal of Nuck）. J Ultrasound Med 2004；23：429-432

3） Yigit H, Tuncbilek I, Fitoz S, Yigit N, Kosar U, Karabulut B. Cyst of the canal of Nuck with demonstration of the proximal canal:the role of the compression technique in sonographic diagnosis. J Ultrasound Med 2006；25：123-125

4） 上山　聰，小林達則，里本一剛，窪田康浩．臨床の実際　鼠径部痛で発症したNuck管水腫の 1 例と本邦報告例の検討．外科治療　2010；103：205-209

5） 津福達二，武田仁良，田中眞紀，山口美樹，高良慶子，中島　収．成人Nuck管水腫内に発症した子宮内膜症の 1 例．日臨外会誌　2011；72：2659-2662

6） 山崎泰源, 板野　聡, 寺田紀彦, 堀木貞幸, 遠藤　彰．鼠径部に腫瘤を形成した子宮内膜症の 1 例．日臨外会誌　2008；69：179-182

7） 伊藤元博，土屋十次，立花　進，熊澤伊知生，西尾公利，森川あけみ　ほか．Nuck管水腫内に発生した類内膜腺癌の 1 例．日臨外会誌　2010；71：2145-2149

8） 日本ヘルニア学会ガイドライン委員会．鼠径部ヘルニア診療ガイドライン2015［第 1 版］．東京：金原出版；2015. p. 35.

9） Khanna PC, Ponsky T, Zagol B, Lukish JR, Markle BM. Sonographic appearance of canal of Nuck hydrocele. Pediatr Radiol 2007；37：603-606

10）山野武寿，池田義博，仁科拓也，中山文夫，松本剛昌, 飽浦良和．腹腔鏡下鼠径ヘルニア修復術（TEPP法）が有効であった成人Nuck管水腫の 1 例．日臨外会誌　2012；73：2099-2103

11）志賀尚美，宇都宮裕貴，石橋ますみ，黒澤大樹，西本光男，渡邊　善　ほか．腹腔鏡手術を契機に顕在化した子宮内膜症を伴うNuck管水腫の 1 症例．日産婦内視鏡学会誌　2013；29：168-172

12）村上英嗣，緒方 裕，内田信治，石橋生哉，亀井英樹，山口　倫．成人にて発症した子宮内膜症を伴ったNuck管水腫の 1 例．日臨外会誌　2013；74：1388-1391

13）窪田公一，田中知博，纐纈真一郎．成人のNuck管水腫内に発生した子宮内膜症の 1 例．日臨外会誌 2013；74：1092-1095

14）杉本誠起，岡田　淳，熊谷智代．Nuck管水腫の 1 例．因島総合病院医学雑誌　2011；17：6-8

15）坂本一喜，山口智之，片岡直己，冨田雅史，新保雅也，牧本伸一郎．腹腔鏡が診断と切除に有用であった成人Nuck管水腫の 1 例．日臨外会誌　2011；72：2654-2658

16）澤田雄宇，矢加部茂，伊藤修平，池尻公二．右下腹部痛にて発症したNuck管水腫の 1 成人例と本邦報告例の検討．医療　2008；62：347-349

17）岡田さおり，吉武朋子，古賀修．Nuck管水腫の 1 例．大分県医学会雑誌　2008；26：48-50

18）伊藤浩二，川村典生，岡村幹郎．成人女性にみられたNuck管水腫の一例　岩見沢市立総合病院医誌 2007；33：27-29

19）佐々木省三．右鼠径部にNodular histiocytic/mesothelial hyperplasiaと子宮内膜症を併発した 1 例．日外科連合誌　2007；32：87-90

20）佐藤雅彦，島田長人，鈴木孝之，久保田伊哉，高塚純，山田英夫，柴　忠明．Nuck管水腫の 1 例．日外科連合誌2004；29：797-800