

直腸癌に対するカーブドカッターを用いた腹腔鏡下低位前方切除術

北菌正樹, 保 清和, 野間秀歳, 前村公成, 新地洋之, 夏越祥次, 石沢 隆, 愛甲 孝

鹿児島大学大学院医歯学総合研究科腫瘍制御学消化器外科学 (旧鹿児島大学医学部第一外科) (主任: 愛甲孝教授)

(原稿受付日 平成18年4月12日)

Technique and results of laparoscopic low anterior resection for rectal cancer using curved cutter stapler®

Masaki KITAZONO, Kiyokazu TAMOTSU, Hidetoshi NOMA, Kousei MAEMURA,
Hiroyuki SHINCHI, Syouji NATSUGOE, Takashi ISHIZAWA, Takashi AIKOU

Department of Surgical Oncology and Digestive Surgery, Kagoshima University Graduate School

Abstract

Surgical procedures and indications for laparoscopic surgery in the treatment of rectal cancer have been advanced, but there is no standard technique yet. For the treatment of rectal cancer, we present a laparoscopic low anterior resection technique using a curved cutter stapler. The merit of using a curved cutter stapler is facility to cut the rectum by one manipulation. We used the linear endo-stapler, like a endo-GIA or endo-cutter, and frequently we must do repeat cutting for thick tissue. A curved cutter can hold tissue using the retaining pin and can cut the rectum steadily.

Key words: curved cutter stapler, laparoscopic surgery, low anterior resection

緒 言

直腸癌に対する腹腔鏡下手術成績について、各施設において検討されている¹⁻³⁾。従来の開腹手術と比較しても差は無く良好な成績であり、術後の合併症もむしろ発生率が低いと言われている。問題点は各施設ごとに適応や手術方法に差があり、いまだ標準術式が確立されていないことである。当教室でも直腸癌に対する腹腔鏡下低位前方切除術に積極的に取り組んでおり、手術法・器具の使用法に工夫を加えている。今回は特に直腸の切離におけるカーブドカッターの使用法について報告する。

対 象

当科においては1998年より腹腔鏡下大腸切除術をとり入れており、60例に対し施行している。直腸癌に対する

腹腔鏡下低位前方切除において、2004年までは直腸切除をエンドGIA、エンドカッターを用いておこなっていたが、2005年からはカーブドカッターを用いて8症例に対して使用し直腸切除している。

手術手技

1. 手術室のセットアップ

術中の患者体位と手術室の配置は図1のごとくである。チーム全員が同じモニターをみることにより、できる限りミラー画像とならないように配置している。

2. トロッカーの位置と数

臍直上にopen techniqueにてカメラポートを挿入し気腹している。図2にトロッカーの位置をしめす。

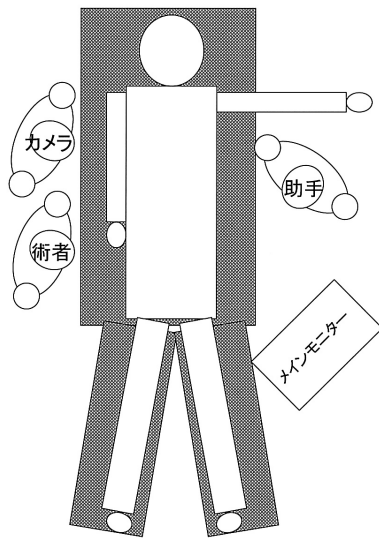


図1. 術中体位とチーム・モニターの配置
碎石位とし、両下肢に弾性タイツ・陽圧加圧装置を装着する。右
上肢は巻き込みとし、両肩をショルダーブロック。

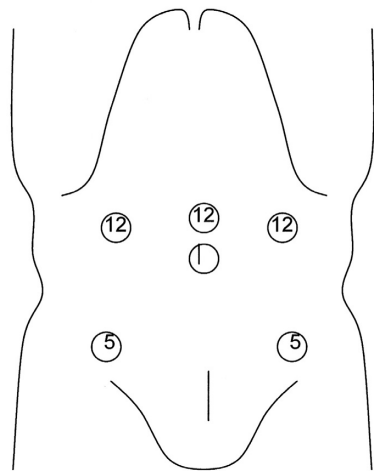


図2. トロッカーの位置と数
小開腹創(5 cm)は下腹部正中とす。(○内の数字は直径mmを示す)

3. 腹腔内操作

1) 左結腸間膜の展開

頭低位・左高位にて、大網・横行結腸・小腸の順に頭側・右上腹部に移動させ左結腸間膜を展開する。助手はS状結腸間膜をテント状に挙上し、下腸間膜動脈がアーチ状に吊り上がっていることを確認し、その背側の岬角付近から後腹膜を切開し内側アプローチ^{4,5)}を開始する。

2) 内側アプローチ

後腹膜下筋膜前面の層を確認し、頭側は十二指腸水平脚下縁、左側は下腸間膜動脈内側縁まで後腹膜を切開し、#253リンパ節郭清範囲まで切開してお

く。後腹膜下筋膜前面の層で左外側に鈍的に剥離する。左尿管・精巣(卵巣)動静脈を剥離し背側に温存する。

3) 腰内臓神経確認・温存

下腸間膜動脈根部側へ剥離を進めると、大動脈右側から下腸間膜動脈へ絡みつく分枝を確認できる。その分枝を切離すると動脈根部が露出し、右の腰内臓神経を温存する。内側尾側から上下腹神経叢と同じ層を意識しながら左側頭側に剥離を進めると、左腰内臓神経から下腸間膜動脈に絡みつく分枝が確認できる。この分枝のみを切離し、可能な限り内側尾側から左側頭側に剥離する。

4) 253番リンパ節郭清

下腸間膜動脈根部にてバイポーラ鉗を使用し血管鞘を切開し血管壁を露出する(図3)。その際、血管壁を損傷しないように確実にスペースを確保しながら操作を行う。253リンパ節群は、内側は下腸間膜

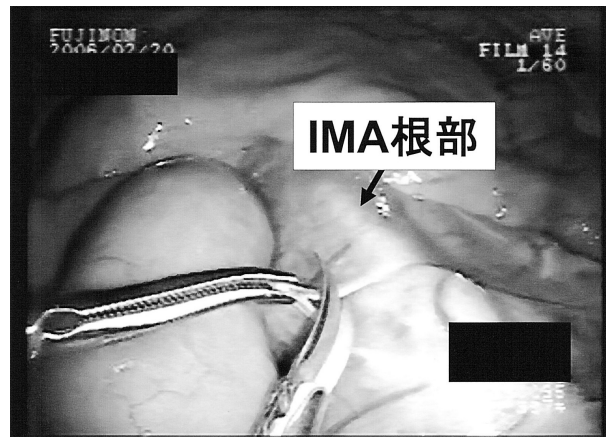

図3. 下腸間膜動脈(IMA)根部の処理1
バイポーラ鉗を使用し、IMAの根部を露出しながら#253を郭清する。

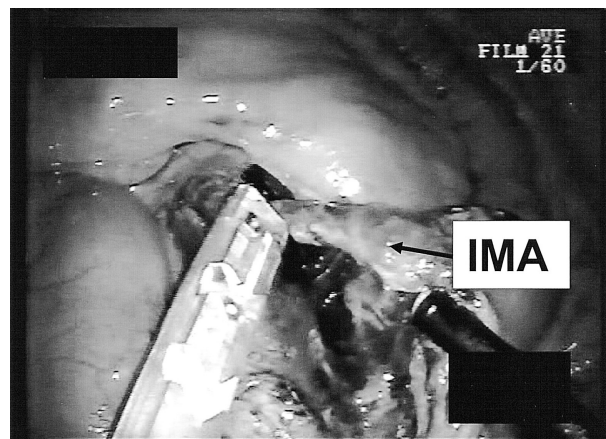


図4. 下腸間膜動脈根部の処理2
IMAの根部でクリップし切離する。

動脈、頭側は十二指腸下縁、外側は下腸間膜動脈内側縁までを郭清する。下腸間膜動脈根部にてクリップし切離する（図4）。S状結腸間膜は予定口側切除腸管に向かって小開腹で腹腔外に腸間膜を引き出せるところまでリガシユアーを用い処理しておく。

5) S状結腸の外側からの授動

S状結腸を内側に牽引し外側のSDjunctionを展開すると、薄く剥離層が露見されるので間膜を大きく切開する（図5）。開窓された結腸間膜に鉗子を挿入し直腸を腹側に挙上し、直腸を授動する。

6) 直腸間膜処理と直腸切離・吻合

直腸後壁が十分に剥離されたら、直腸間膜の処理を右側よりはじめる。処理にはリガシユアーV・ハーモニックを使用し、外膜が十分に露出するまでおこなう。下腹部正中に5cmの切開創をおき、創部にプロトラクターを装着する。カーブドカッター®

(ETHICON) にグローブを装着し創部より腹腔内に挿入し、グローブを用いて密閉したあと気腹する。カーブドカッターを直腸に装着し閉鎖だけ行い、直腸内を洗浄したあと、さらに尾側にカーブドカッターをずらし完全閉鎖・直腸切離をおこなう（図6）。口側腸管を小開腹創より引き出し、切離予定部の直腸を切除摘出し、アンヴィルを挿入固定し腹腔内に戻したあとdouble stapling techniqueに吻合する。腹腔内を温生食水2000mlにて洗浄し、左下腹部のトロッカー孔より7mmフラットタイプクローズドドレーンを挿入し骨盤内に留置する。

結 果

平均手術時間は 190 ± 21.5 分、平均出血量 42.5 ± 36.8 ml、平均リンパ節郭清個数 21 ± 8.5 個であった。歩行開始日中央値1病日、排ガス日中央値1.5病日、飲水開始日中央値2病日、経口摂取開始日中央値3病日、術後在院日数中央値11日であった。組織学的病期分類はDukes A 4例、Dukes B 3例、Dukes C 1例であり、すべて根治度Aであった。

術後短期合併症は認めず、縫合不全・創感染・腸閉塞などを発症した症例はなかった。術後の膀胱・性功能不全も認められなかった。

考 察

我々は以前からS状結腸癌および直腸癌に対し、自律神経を温存したD3リンパ節郭清を施行している。左右内臓神経から下腹神経・骨盤神経叢に至る自律神経を完全に温存することで性功能・膀胱機能保存につとめている。

内視鏡手術は拡大視効果のため神経・臓器温存に優れていると考えられ⁶⁾、開腹手術同様に安全な標準術式として確立されつつある。実際に、微小血管や神経線維が明確に確認可能であり、出血を最小限に抑えつつ血管・神経温存が可能である。術後の性功能・膀胱機能・排尿機能も正常であり神経温存が役立っていると考えられた。また、平均リンパ節郭清個数は 21 ± 8.5 個であり、従来の開腹手術のリンパ節郭清個数に劣らないものであった。

カーブドカッターの利点は直腸肛門側端を確実に一回で切離・閉鎖できる点であろう。従来よりよく使用されているエンドGIAR® (Autosuture) やエンドカッター® (ETHICON) で切離する場合には一度で処理しきれずに、高頻度に複数回の重ね使用をすることがある。この重ね使用は術後の縫合不全の原因になると言われ、その

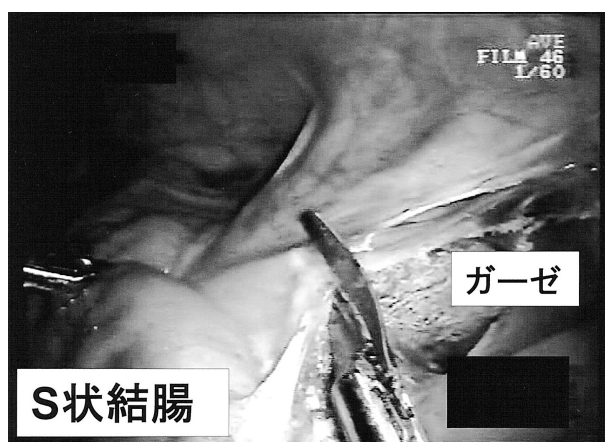


図5. 外側の剥離

あらかじめ内側から挿入していたガーゼを確認し、内側からの剥離層と開通。

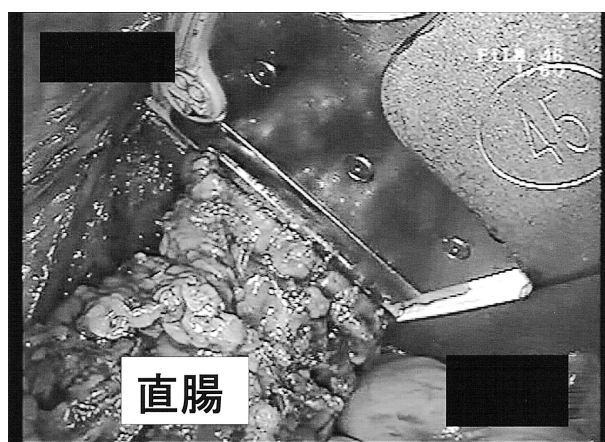


図6. 直腸切離

カーブドカッターを挿入し、リテイニングピンにて直腸を把持し切離する。

回数が多くなればなるほど、縫合不全の確立が増すことが報告されている。カーブドカッターは構造的にピンで組織を逃がさないように把持することが可能であり、まず間違いなく一回の処理で直腸を切離・閉鎖することが可能である。問題としては機械自体が多少大きいため、腹腔内に挿入する際約5cmの皮切が必要になることと、腹腔内ではブラインドになる部分が出てくるため組織の把持・切離の際には他の臓器を損傷しないように十分な注意が必要である。現在までに8症例に対し使用し術中・術後に問題を生じた症例は一例も無いため、低位前方切除においてはカーブドカッターの使用は非常に安全かつ有効であると考えられる。

本論文で紹介した手術・治療法はヘルシンキ宣言(1964年採択, 2000年修正)を遵守したものである。

文 献

- 1) Hasegawa H, Kabeshima Y, Watanabe M, Yamamoto S, Kitajima M. Randomized controlled trial of laparoscopic versus open colectomy for advanced colorectal cancer. *Surg Endosc.* 2003; 17 (4): 636-640.
- 2) Braga M, Vignali A, Gianotti L, Zuliani W, Radaelli G, Gruarin P, et al. Laparoscopic versus open colorectal surgery: a randomized trial on short-term outcome. *Ann Surg.* 2002; 236 (6): 759-766
- 3) Lechaux D, Trebuchet G, Le Calve JL. Five-year results of 206 laparoscopic left colectomies for cancer. *Surg Endosc.* 2002; 16 (10): 1409-1412.
- 4) 奥田準二, 豊田昌夫, 森田眞照. 腹腔鏡下手術における大腸癌のリンパ節郭清. *日鏡外会誌*2001: 6: 143-151
- 5) Milsom JW, Boehm B. *Laparoscopic Colorectal Surgery.* Springer, New York, 1996: 117-194
- 6) 筒井光弘, 佐々木壽栄, 田中乙雄. 大腸癌に対する腹腔鏡下リンパ節郭清術. *臨外*1997: 52: 423-429