

マンモグラフィでの微細石灰化病変の形態・ 分布が酷似していた乳癌と乳腺症の各1例

喜島 祐子, 吉中 平次, 大脇 哲洋, 愛甲 孝

鹿児島大学大学院医歯学総合研究科 先進治療科学専攻 腫瘍学講座 腫瘍制御学 乳腺内分泌外科
(原稿受付日 平成16年2月3日)

Two Cases of Non-palpable Calcified Lesion of the Mammography

Yuko Kijima, Heiji Yoshinaka, Tetsuhiro Owaki and Takashi Aikou

Department of Surgical Oncology, Breast and Endocrine Surgery, Field of Oncology, Course of Advanced Therapeutics, Kagoshima
University Graduate School of Medical and Dental Sciences, 8-35-1, Sakuragaoka, Kagoshima 890-8520, Japan

Abstract

We report two cases with micro calcification (MC) of the mammography (MMG) and no mass lesions.

One was a 59-year-old woman who pointed out MC of MMG when she received the screening for breast cancer. MMG showed grouped MC in the left breast with the area of 15x13 mm, which was highly suggestive of breast cancer. Ultrasonography did not reveal any mass lesions. A hook-wire guided partial resection was performed and the histological diagnosis was non-invasive ductal carcinoma with non-comedo type of calcifications.

A second case was a 47-year-old woman who detected MC on MMG of her right breast. The shape and distribution of MC suspected us the lesion to be breast cancer. A hook-wire guided partial resection was performed and the histological diagnosis was fibrocystic disease without malignancy.

It is sometime so difficult to diagnose MC of restricted small area without space occupied lesion, that the histological examination after the surgical procedure is necessary.

Key word:breast cancer, fibrocystic disease, mammography, calcification.

はじめに

乳癌検診におけるマンモグラフィ (MMG) の導入, 画像診断技術の向上に伴い, 非触知・微細石灰化病変発見の機会が増えている¹⁾。今回, 石灰化病変の形態・分布が酷似した乳癌・乳腺症を各1例経験したので報告する。なお, 本症例の研究・報告はインフォームド・コンセントのもとに行われた。

乳癌症例1.

59歳女性

主訴:MMG併用乳癌検診にて微細石灰化病変を指摘。

家族歴:特記事項なし。

既往歴:初経13歳, 結婚27歳, 妊娠・出産2回, 授乳歴あり, 閉経55歳。その他特記事項なし。

現病歴:過去の乳癌検診受診歴はない。'02年7月MMG併用検診にて左乳房にMMG上の石灰化病変を指摘される。'02年8月近医を受診し, 左乳房内にMMG・エコー

連絡先: 喜島祐子

〒890-8520 鹿児島市桜ヶ丘8丁目35-1

鹿児島大学大学院医歯学総合研究科

先進治療科学専攻 腫瘍学講座 腫瘍制御学

乳腺内分泌外科 TEL: 099-275-5361

(US)にて微細石灰化病変を指摘された。非浸潤性乳管癌が疑われ、超音波ガイド下穿刺吸引細胞診(FNAB)を施行したがnegativeの所見であったため、精査目的で'02年9月当科外来紹介受診となった。

現症:左乳房に腫瘤を触知しない。MMGにて左乳房C領域に15×13mmの範囲に多形性・微細石灰化の集簇が認められ(図1)、マンモグラフィガイドライン²⁾の診断基準よりカテゴリー4と判断した。USにて同領域に内部に点状高エコーを伴う低エコー域が認められたためFNABを施行した。上皮細胞は採取されなかったため、3ヵ月後に、再度同検査を行うとの方針で経過観察を行った。'02年12月再検MMGにて石灰化の分布・形態・数に変化は認められなかったが、悪性が強く疑われたため、'03年1月生検を行った。

フックワイヤーガイド下乳腺切除術:局麻下に20Gフックワイヤーを石灰化部分に穿刺した。穿刺後、MMGを撮影し目的とする病変部分にワイヤー先端が位置していることを確認したのち、局麻下に乳腺部分切除を行った。切除後、摘出標本の軟X線撮影を行い、石灰化病変が切除されていることを確認した(図2)。

病理所見:標本は、病変部と乳頭を結ぶ線に対し直角方向に5mm幅で連続切片を作製した。Noninvasive ductal carcinoma, pTis, 17mm, ly-, v-の所見であった。

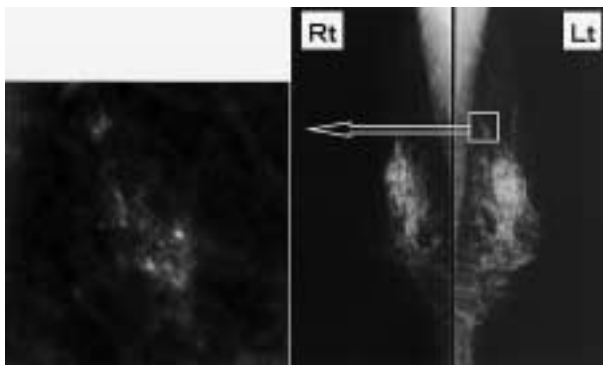


図1. MMG(乳癌症例):左乳房C領域に多形性微細石灰化の集簇が認められる(15×13mm). 腫瘤影は認められない。

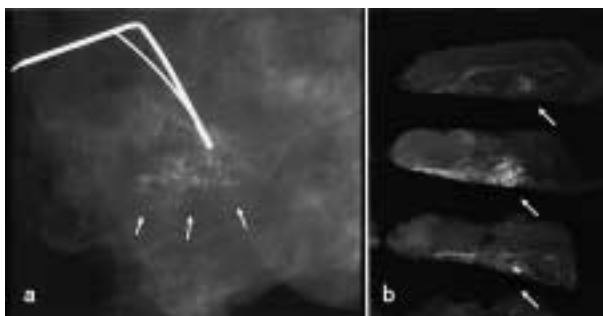


図2 a. 切除標本の軟X線像(乳癌症例):ワイヤーの先端は石灰化部分(→)に位置している. 病変部は腫瘤としては描出されない。

図2 b. 固定標本の3切片に微細石灰化が確認された。

拡張した癌腺腔内に多量の分泌液が貯留し、その一部が中心部において石灰化をきたしていた。分泌型の石灰化と判定された(図3)。断端は陰性であったことより、乳腺の追加切除およびリンパ節郭清は行わなかった。ER(3+), PgR(3+)であったため、術後補助ホルモン療法としてアナストロゾール(アリミデックス)投与を行った。術後2年の現在,再発の所見は認められない。

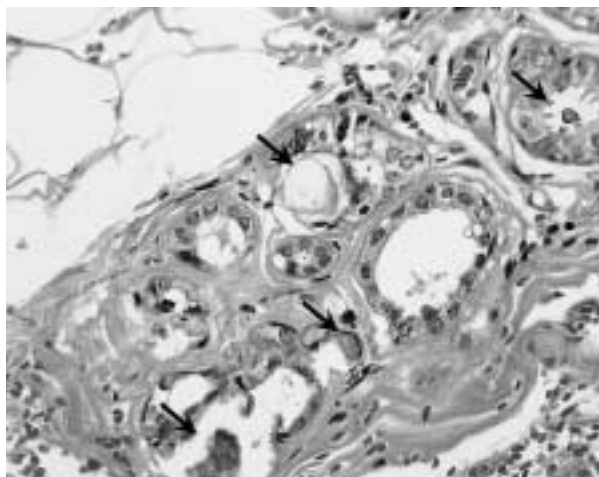


図3. 非浸潤性乳管癌(Noninvasive ductal carcinoma). 癌腺腔には分泌液が貯留し一部で石灰化が認められる(→) HE染色,200倍。

乳腺症例2.

47歳女性

主訴:人間ドックのMMGで微細石灰化病変を指摘。

家族歴:特記事項なし。

既往歴:初経11歳,結婚25歳,妊娠2回,出産0回,35歳;子宮筋腫にて子宮全摘術。

現病歴:過去の乳癌検診受診歴はない。'00年7月人間ドック時の乳癌検診にて右乳房にMMG上の石灰化病変を指摘される。同月,精査目的で当科外来紹介受診となる。

現症:右乳房に腫瘤を触知しない。MMGにて右乳房A領域に20×10mmの範囲に多形性・微細石灰化の集簇が認められカテゴリー4と判断した(図4)。'00年12月再検MMGにて石灰化の分布・形態・数に変化は認められなかった。USにて同領域に内部に点状高エコーを伴う低エコー域が認められたためFNABを施行した。異型を伴う細胞集団が少数認められ,suspiciousの診断であった。'01年1月,診断目的で生検を行った。

フックワイヤーガイド下乳腺切除術:症例1と同様にフックワイヤーガイド下に局麻下乳腺部分切除を行った。切除後,摘出標本の軟X線撮影を行い,石灰化病変が切除されていることを確認した(図5)。

病理所見:標本は,病変部と乳頭を結ぶ線に対し直角方

向に5mm幅で連続切片を作製した。Fibrocystic diseaseの所見であった。異型を伴わない乳管の増生と乳管拡張および間質の増生が散見された。小嚢胞状に拡張した終末乳管が集簇し、分泌液の一部や拡張乳管壁に多彩な形状の石灰化が見られた。分泌型の石灰化と判定された(図6)。

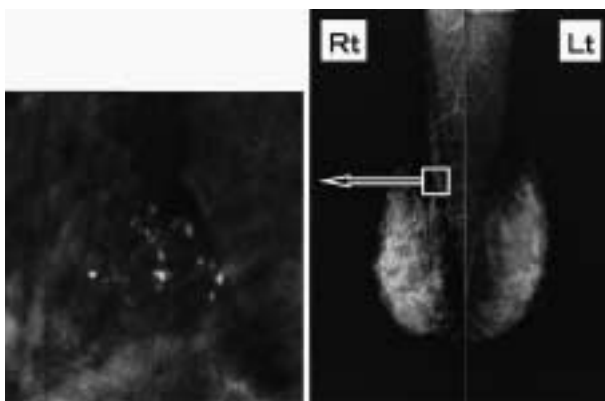


図4. MMG(乳腺症症例):右乳房A領域に微細石灰化が認められる(20×10mm).腫瘍影は認められない。

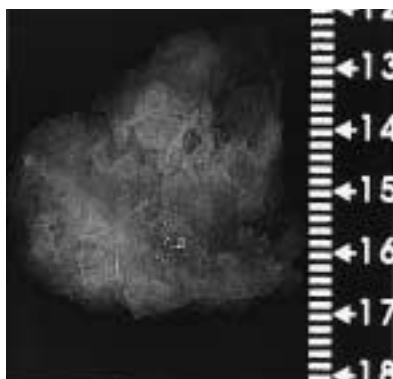


図5. 切除標本の軟X線像(乳腺症症例):多形性石灰化が集簇している。腫瘍影は認められない。

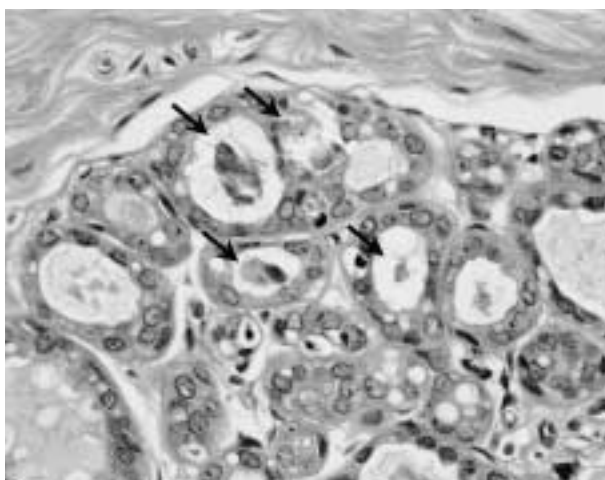


図6. 乳腺症:異型を認めない拡張した乳管内に分泌液が貯留し一部で石灰化が認められる(→)HE染色,200倍。

考 察

乳癌検診におけるMMGの異常は腫瘍性病変と石灰化病変に大別できる。早期乳癌発見のためにはとくに後者の発見と質的判断が重要で、慎重な読影或いは場合によってはMMG再検での嚴重な経過観察が必要となる。個々の石灰化の大きさ、濃度、形、数と集簇性、分布状態を要素として総合的に読影することが推奨され、大きさが0.5mm以下で、多形性あるいは分枝状形態を示し、それらが多数集簇して領域性に分布するものほど悪性の性質を備えていると判断される。検診の読影現場では、上記の各要素を判断樹としてたどり、5段階のカテゴリ分類で総合評価を下す²⁾。

石灰化自体は良性の乳腺症においてもしばしば観察されるが、個々の石灰化は円形で辺縁が整、比較的均一な大きさに揃い、散在性に分布して数が少なく、集簇性も乏しく、濃度の淡いものが多く、両側性にみられることが多い³⁾。

乳癌における石灰化病変は、その生成原因から、主としてcomedo-typeの乳癌に伴う壊死型石灰化と、non-comedo typeの病変に伴う分泌型石灰化の2種類に大別される⁴⁾。前者が乳管内癌巣の中心部壊死の中央部分から石灰化が形成されるため画像上、乳管の形態・分枝に一致した大小不揃いの棍棒状・不整形の形態を示し、線状・区域性分布をとるために比較的診断が容易であるのに対し、後者の分泌型石灰化では分布のみが良悪性の鑑別に参考となるものの、個々の形態は乳腺症での石灰化と大きな差異はなく、従って小範囲に留まって分布での鑑別が無効な例では良悪性の判定がしばしば困難となる。

非触知の石灰化病変に対し、良悪性の鑑別の診断にはcore-needle biopsy (CNB)が、より悪性を疑い、尚且つ病変が小さい場合は、診断と治療を兼ねたフックワイヤーガイド下の乳腺切除が推奨される⁵⁾。今回の2例はいずれもカテゴリ4の小病変であったので、診断と治療を兼ねた後者を選択した。

切除標本の軟X線CR像で拡大やコントラスト強調などの画像処理を行って比較すると、癌の石灰化の濃度が幾分不揃いで辺縁も淡い点で乳腺症との差異が感じられるが、術前MMGでの読影、カテゴリ分類に反映できる程の差異とは認めなかった。2症例の比較から、分泌型に分類される石灰化病変が小範囲内に集簇して存在した場合の良悪性の鑑別は画像上では困難であり、CNB或いは今回のようなフックワイヤーガイド下部分切除での組織学的診断が必要と思われた。

文 献

- 1) 喜島祐子, 大脇哲洋, 吉中平次, 愛甲孝, 金子洋一: 鹿児島県におけるマンモグラフィ併用集団検診-検診における視触診の意義:MMG単独検診の可能性-. 乳癌検診学会誌 2003; 12(2): 157-162.
- 2) マンモグラフィガイドライン委員会編: マンモグラフィガイドライン. 東京: 医学書院. 1999.
- 3) 石田常博: 非触知乳癌の発見-マンモグラフィ-. 日乳癌検診学会誌 1993; 2: 1-6.
- 4) 岩瀬拓士, 吉本賢隆, 渡辺進, 霞富士雄, 秋山太, 坂元吾偉. 非触知石灰化病変の診断-石灰化の形態とその病理組織像より-. 乳癌の臨床 1994; 9(3): 393-411.
- 5) 沢井ユカ, 小山博記, 春日井務: Stereotactic core-needle biopsyによる乳腺非触知病変の診断. 乳癌の臨床 1999; 14(4): 433-438.